Katkılarıyla

EmlakKatılım

Katkılarıyla

Gastroenteroloji Cerrahisi Derneği

İSTGEC

KARACİĞER NAKLİ DERNEĞİ

İNÖNÜ ÜNİVERSİTESİ

İNÖNÜ ÜNİVERSİTESİ KARACİĞER NAKLİ ENSTİTÜSÜ

12. ULUSAL GASTROENTEROLOJİ CERRAHİSİ KONGRESİ

2. Ulusal Karaciğer Nakli Kongresi

7 - 9 KASIM 2024

Malatya

DEPREMDE HAYATINI KAYBEDENLERİN ANISINA...

Uzmanlık Öğrencilerine Kongre Kaydı Ücretsizdir.

Mövenpick Otel

BİLDİRİ KİTABI

Z EVENT

BİLİMSEL PROGRAM

7 Kasım 2024, Perşembe

SALON A

13:30-14:45	**Sitoredüktif Cerrahi ve HİPEK Kursu** Oturum Başkanları: ***Prof. Dr. Enver İLHAN, Prof. Dr. Cem Kaan PARSAK***
13:30-13:45	**İntraperitoneal Kullanılan Kemoterapötik İlaçlar ve Farmakolojisi, Protokoller, Avantajları ve Dezavantajları** *Prof. Dr. İlter ÖZER*
13:45-14:00	**SRC + HİPEK için Hasta Seçimi, İnoperabilite Kriterleri, Sınırlarımız Neler? (Senkron Karaciğer Metastazı, Plevral Efüzyon, Paraaortik LAP, Sistektomi...)** *Prof. Dr. Alper SÖZÜTEK*
14:00-14:15	**Peritoneal Metastazların Radyolojik Olarak Tanınması, PKİ'ni Preoperatif Hesaplamak Mümkün müdür? Hangi Görüntüleme Yöntemi Daha Üstün? Radyolojik İnoperabilite Kriterleri** *Prof. Dr Sarper ÖKTEN*
14:15-14:30	**Peritoneal Karsinomatoziste Hangi Hastada Direkt Cerrahi Hangi Hastada Önce Kemoterapi ile Başlarım? Progresyon var Ne yapalım?** *Prof. Dr. Burak CİVELEK*
14:30-14:45	**Re-do SRC ve HİPEK Hangi Durumlarda Yapalım?** *Prof. Dr. Yusuf Bayram ÖZOĞUL*
14:45-15:15	**Kahve Arası**

BİLİMSEL PROGRAM

7 Kasım 2024, Perşembe

SALON B

13:30-14:45 **Karaciğer Transplantasyon Kursu - İNÖNÜ MODELİ**
Oturum Başkanları: ***Prof. Dr. Hamdi KARAKAYALI, Prof. Dr. Sait Murat DOĞAN***

13:30-13:45 **Kadavra Karaciğer Çıkarımı ve Backtable Prosedürü**
Prof. Dr. Fatih ÖZDEMİR

13:45-14:00 **Kadavra Karaciğer İmplantasyonu**
Prof. Dr. Sezai YILMAZ

14:00-14:15 **Canlı Verici Sağ/Sol/Sol Lateral Hepatekomi**
Prof. Dr. Burak IŞIK

14:15-14:30 **Canlı Verici - Backtable Prosedürü**
Prof. Dr. Tevfik Tolga ŞAHİN

14:30-14:45 **LT Sonrası Erken Dönem Yoğun Bakım ve Servis Yönetimi**
Prof. Dr. Emrah OTAN

14:45-15:15 **Kahve Arası**

BİLİMSEL PROGRAM

7 Kasım 2024, Perşembe

SALON A

15:15-16:30 Oturum Başkanları: ***Prof. Dr. Mehmet Ali GÜLÇELİK, Doç.Dr.Aziz Ahmet SÜREL***

15:15:15:30 **Pseudomyxoma Peritonei (PMP) da SRC + HIPEK; Zor Vakalar, Dikkat Edilecek Noktalar**
Prof. Dr. Erdal POLAT

15:30-15:45 **Diffüz Peritonel Malign Mezotelyoma da SRC + HIPEK; Zor Vakalar, Dikkat Edilecek Noktalar**
Doç. Dr. Mehmet Akif ÜSTÜNER

15:45-16:00 **Üst Abdomen SRC Teknikler**
Prof. Dr. Metin ERCAN

16:00-16:15 **Pelvis CRS Teknikler**
Doç. Dr. Yiğit Mehmet ÖZGÜN

16:15-16:30 **Peritoneal Karsinomatosisde Laparoskopik HIPEC, PIPAC Uygulaması**
Prof. Dr. Taylan Özgür SEZER

BİLİMSEL PROGRAM

7 Kasım 2024, Perşembe

SALON B

15:15-16:30 Oturum Başkanları: ***Prof. Dr. Abuzer DİRİCAN, Prof. Dr. Süleyman ÇETİNKÜNAR***

15:15:15:30 **Hepatik Ven Anastomozu: Basitten Karmaşığa**
Prof. Dr. Volkan İNCE

15:30-15:45 **Portal Ven Anastomozu: Basitten Karmaşığa**
Doç Dr. Sertaç USTA

15:45-16:00 **Hepatik Arter Anastomozu: Basitten Karmaşığa**
Doç. Dr. Koray KUTLUTÜRK

16:00-16:15 **Biliyer Rekonstrüksiyon: Basitten Karmaşığa**
Doç. Dr. Serdar KARAKAŞ

16:15-16:30 **Pediatrik Alıcı (<10Kg): Heterotopic Reversed Pozisyonda Seg2-3 Graft İmplantasyonu**
Doç. Dr. Cemalettin KOÇ

BİLİMSEL PROGRAM

7 Kasım 2024, Perşembe

SALON A

17:20-18:00 **Konferans**
Oturum Başkanı: ***Dr. Ögr. Üyesi Ahmet Murat AKOĞLU***

Deprem Ülkesinde Yaşamak...
Doç. Dr. Cengiz ZABÇI, *İstanbul Teknik Üniversitesi*

18:00-19:30 **Açılış Konuşmaları**

Sn. Prof. Dr.Kemal MEMİŞOĞLU
Türkiye Cumhuriyeti Sağlık Bakanı

Sn. Murat KURUM
Türkiye Cumhuriyeti Çevre, Şehircilik ve İklim Değişikliği Bakanı

Prof.Dr.Mahmut ÖZER
Depremde Milli Eğitim Bakanı ve Malatya'dan Sorumlu Bakan

Prof. Dr. Sezai YILMAZ
Kongre Başkanı, İnönü Üniversitesi Karaciğer Nakli Enstitüsü Müdürü ve Karaciğer Nakli Derneği Başkanı

Prof. Dr. Erdal Birol BOSTANCI
Gastroenteroloji Cerrahisi Dernek Başkanı

BİLİMSEL PROGRAM

8 Kasım 2024, Cuma

SALON A

07:30-08:30 Sözlü Bildiri Sunumları
Oturum Başkanları: ***Prof. Dr. Sami Akbulut, Doç. Dr. Veysel Ersan***

S-1 Zor Harvesting, HIATT Tip 5, Arteriyel Anomalili Olgu
Mehmet Serhat Özaydın, Mehmet Can Aydın, Emil Hüseyinoğlu, Osman Serhat Güner, Mehmet Akif Üstüner

S-2 Karaciğer Naklinde 1.5 Yıllık Tek Merkez Deneyimlerimiz
Eray Can Akıncı, Osman Serhat Güner, Emil Hüseyinoğlu, Gökhan Garip, Mehmet Can Aydın, Özkan Balçın, Murat Sayılgan, Mehmet Akif Üstüner

S-3 Kadavra Donörlerde Kültürlerde Üreme Olması, Akut Faz Reaktanları (Prokalsitonin, CRP) Yüksekliğinin Klinik Önemi Varmıdır ? Alternatif Kadavra Donör Skorlama Sistemi Önerimiz
Yücel Yüksel, Kenan Demirbakan, Ali Bora Üstünsoy, Erbay Tümer, Nezahat Bingöl, Mehtap Akdoğan

S-4 Diyarbakır Dicle Üniversitesi Organ Nakli Merkezinin Yetişkin Canlı Vericili Karaciğer Nakli Deneyimi
Mehmet Yılmaz, Murat Sevmiş, Hatice Gülşen Yılmaz, Ulaş Aday, Abdullah Oğuz, Mehmet Veysi Bahadır, Muhsin Kaya, Kendal Yalçın, Ayhan Kaydu

S-5 Biliyer Rekonstrüksiyonda Transanastomotik İnternal Stent Kullanımı Biliyer Komplikasyonları Azaltmak için Güvenilir Bir Seçenek midir?
Mehmet Yılmaz, Murat Sevmiş, Hatice Gülşen Yılmaz, Ulaş Aday, Abdullah Oğuz, Mehmet Veysi Bahadır, Muhsin Kaya, Kendal Yalçın, Ayhan Kaydu

S-6 Merkezimizdeki Zor Karaciğer Nakli Deneyimimiz
Ali Baybars, Osman Serhat Güner, Ahmet Ağların, Kemal Aslan, Mehmet Akif Üstüner

BİLİMSEL PROGRAM

8 Kasım 2024, Cuma

SALON B

07:30-08:30 Sözlü Bildiri Sunumları
Oturum Başkanları: ***Prof. Dr. Hüseyin Çiyiltepe, Doç. Dr. Abdullah Şenlikçi***

S-7 Süperior Mezenter Arter Sendromu,Hiatal Herni,Nutcracer Sendromu Birlikteliği;Vaka Sunumları ve Literatür Taraması
Hakan Yırgın, Muhammed Bayram, Yasir Kesgin, Yunusemre Tatlıdil, Özgür Gangal, İlhan Gök

S-8 Crohn Hastalığına Bağlı Multipl Komplike Enteroenterik İntestinal Fistül, Nadir Bir Olgu Sunumu
Muhanned Alkhatıb, Mustafa Yılmaz, Hilmi Bozkurt, Cumhur Ozcan, Hasan Hüsnü Yüksek, Enver Reyhan

S-9 Mide Balonunda Nadir Bir Komplikasyon Mide Perforasyonu
Murat Deveci, Mustafa Yener Uzunoğlu, Hasan Doğru, Nazmi Burak Tarakçı, Mehmet Akif Üstüner

S-10 Kolonoskopi Esnasında İyatrojenik Kolon Perforasyonunda Laparaskopik Onarım
Harun Aldanmaz, Selim Özçelik, Mehmet Can Aydın, Müfit Şansal

S-11 Mide kanserinde postoperatif dönemde splenektomi mortalite ve morbiteyi etkiler mi?
Ayşegül Bekdemir, Müfit Şansal, Özkan Balçın, Emine Büküm, Nidal İflazoğlu, Osman Serhat Güner, Mehmet Akif Üstüner

S-12 Pnomotosiz cystoides intestinalis; Bağırsak rezeksiyonu yapılmadan kistlerin rezeksiyonu (literatürde ilk)
Sadık Keşmer

S-13 Primer Omentum Ekstra-gastrointestinal Tümörü (EGIST): Nadir Bir Olgu sunumu
Fatih Karayol, Tolga Olmez

S-15 Perihiler kolanjiyokarsinomu taklit eden, IgG-4 ile ilişkili hastalığa bağlı darlık: Vaka sunumu
Muhammed Ali Özdemir, Rabia Doğukan, Kader Irak, Serhat KAYA, Ali Dablan, İlgin Özden

BİLİMSEL PROGRAM

8 Kasım 2024, Cuma

SALON A

08:30-10:05 **KOLOREKTAL KARACİĞER METASTAZI - TARTIŞMA**
Moderatörler: ***Prof. Dr. Ömer ALABAZ, Prof. Dr. Kerem KARAMAN***

08:30-08:45 **Senkron Kolorektal Karaciğer Metastazlarında Kemoterapi Zamanlaması**
Prof. Dr. Mehmet Ali Nahit ŞENDUR

08:45-09:00 **Senkron Kolorektal Karaciğer Metastazlarında Cerrahi Zamanlaması**
Prof. Dr. Cüneyt KAYAALP

09:00-09:15 **Major Hepatektomi Planladığım Hastada Post Hepatik Karaciğer Volüm Yetersizliğii Riski Var. Embolizasyon Yeterli Olur Çünkü...**
Doç. Dr. Mustafa ÖZDEMİR

09:15-09:30 **Major Hepatektomi Planladığım Hastada Post Hepatik Karaciğer Volum Yetersizliği Riski Var. Alpps Yaparım Çünkü...**
Doç. Dr. Osman AYDIN

09:30-09:45 **Nonrezektabl Kolorektal Karaciğer Metastazında Karaciğer Nakli Yapılabilir Mi?**
Prof .Dr. Sezai YILMAZ

09:45-10:05 **TARTIŞMA**

10:05-10:20 **Kahve Arası**

BİLİMSEL PROGRAM

8 Kasım 2024, Cuma

SALON A

10:20-11:40 **KARACİĞER NAKLİ - SORUNLU KONULAR**
Oturum Başkanları: ***Prof .Dr. Yaman TOKAT, Prof. Dr. Bülent ÜNAL***

10:20-10:35 **Morbid Obez Sirotik Hasta - Karaciğer Nakli ve Bariatrik Cerrahi Zamanlaması?**
Prof. Dr. Fatih SÜMER

10:35-10:50 **Renal Disfonksiyonlu Hastada Karaciğer Nakli**
Prof. Dr. Ayhan DİNÇKAN

10:50-11:05 **Antikor Aracılı Rejeksiyon**
Prof. Dr. Tevfik Tolga ŞAHİN

11:05-11:20 **Non-tümöral Portal Ven Trombüslü Hastada Karaciğer Nakli**
Prof. Dr. İbrahim Kemal ASTARCIOĞLU

11:20-11:40 **Tartışma**

BİLİMSEL PROGRAM

8 Kasım 2024, Cuma

SALON A

11:40-12:50	**Minimal İnvaziv Hepatektomi, Nasıl Yaparım/ Minimally Invasive Hepatectomy, How I Do**
11:40-12:10	Oturum Başkanları: ***Prof. Dr. Mustafa KEREM, Prof. Dr. Mehmet Fatih CAN***
	Laparoscopic Major/ Donor Hepatectomy, How I Do? *Prof. Dr. Ho-Seong HAN (ZOOM BAĞLANTISI)*
12:10-12:20	**Bağlantı arası**
12:20-12:50	Oturum Başkanı: ***Prof. Dr. Yaman TOKAT***
	Robotic Major Hepatectomy, How I Do? *Prof. Dr. Dieter BROERING (ZOOM BAĞLANTISI)*

12:50-13:30 **Öğle Yemeği**

BİLİMSEL PROGRAM

8 Kasım 2024, Cuma

SALON A

13:30-14:50 **İleri Evre HCC Paneli**
Moderatör: **Prof. Dr. Ramazan KUTLU**

Panelistler
Transplant Cerrahisi
Dr. Bülent AYDINLI

Transplant Cerrahisi
Dr. İbrahim Kemal ASTARCIOĞLU

Hepatolog
Dr. Murat HARPUTOĞLU

Radyolog
Dr. Ramazan KUTLU

Panelistler
Nükleer Tıp
Dr. Ersoy KEKİLLİ

Tıbbi Onkoloji
Dr. Mustafa DİKİLİTAŞ

Radyasyon Onkolojisi
Dr. Öztun TEMELLİ

Patolog
Dr. Ayşe Nur AKATLI

13:30-13:50 **Nakil İçin Sınırları Ne Kadar Zorlayalım (Genişletilmiş Kriterler)**
Prof. Dr. Volkan İNCE

13:50-14:10 **OLGU 1**
Eldıar SAPARBEKOV

14:10-14:30 **OLGU 2 (Macro PVTT/HVTT Pozitif - Korunmuş KC Fonks)**
Op. Dr. Tarık KANTARCI

14:30-14:50 **OLGU 3 (Genç Hasta+Dekompanse+Macro PVTT)**
Op. Dr. Yusuf Yunus ATİLLA

BİLİMSEL PROGRAM

8 Kasım 2024, Cuma

SALON A

14:50-15:20	**Konferans: Türkiye'de Karaciğer Nakli** *Prof. Dr. Yaman TOKAT*
15:20-15:40	**Kahve Arası**
15:40-16:40	**KOLANJİOKARSİNOM OTURUMU** Oturum Başkanları: ***Prof. Dr. Cumhur YEĞEN, Prof. Dr. Mehmet Akif Türkoğlu***
15:40-15:55	**Ektrahepatik Hiler Kolanjiokarsinomun Preop Değerlendirmesi ve Bilirübin Yüksekliği ile Başa Çıkma** *Dr. Ögr. Üyesi Ali Emre ATICI*
15:55-16:10	**Hiler Kolanjiokarsinomda Rezeksiyonda Ne Kadar İleri Gidebilirim?** *Prof. Dr. İlgin ÖZDEN*
16:10-16:25	**Kolanjiokarsinomda Karaciğer Naklini Kime Ne Zaman Yaparım (Zoom Bağlantısı)** *Prof. Dr. Timuçin TANER*
16:25-16:40	**Tartışma**
16:40-17:10	**Konferans: Cerrahi Sonuçlar Şansa Bağlı Değildir. Peki Ne Yapmalıyız?** *Prof. Dr. Musa AKOĞLU*
17:10-17:30	**Kahve Arası**
17:30-18:00	Moderatörler: Prof. Dr. Mehmet Mahir ÖZMEN, Ass. Prof. Mutaz Fadel Mohammed ALMAKHAMREH
17:30-18:00	**Complex liver resections: How i plan it, Do it and Manage it** **Complex minimal invasive liver resections:How i plan it, Do it and Manage it** *Prof. Dr. Mohammad ABU HILAL (ZOOM BAĞLANTISI)*

BİLİMSEL PROGRAM

9 Kasım 2024, Cumartesi

SALON A

07:30-08:30 **Sözlü Bildiri Sunumları**
Oturum Başkanları: ***Doç. Dr. Muhammet Kadri Çolakoğlu, Prof. Dr. Mehmet Çağılkulekçi***

S-14 Karaciğer nakilli hastaya SRC+HİPEK Vakası
Volkan Sayur, Erdal Birol Bostancı, Yiğit Mehmet Özgün

S-16 Whipple Sonrası Kombine Komplikasyonlar; İntraluminal Kanama ve Pankreas Fistülleri
Ahmet Ağların, Mustafa Yener Uzunoğlu, Mehmet Akif Üstüner, Mehmet Can Aydin

S-17 Hepatoid adenocarcinoma metastasis of the stomach mimicking perforation: Case report
Zeki Ogut

S-18 Safra Kesesi Malign Tümörlerindeki Deneyimlerimiz
Emir Şen, Mustafa Yener Uzunoğlu, Selim Özçelik, Eray Can Akıncı, Mehmet Akif Üstüner

S-19 Hepatoselüler kanser ve sağ atriyuma uzanan tümör trombosu: vaka sunumu
Adem Tunçer, Emrah Sahin, Veysel Ersan, Abuzer Dirican, BÜLENT ÜNAL

BİLİMSEL PROGRAM

9 Kasım 2024, Cumartesi

SALON B

07:30-08:30 Sözlü Bildiri Sunumları
Oturum Başkanları: ***Doç .Dr. Tebessüm Çakır, Doç. Dr. Erol Aksoy***

S-20 ERCP'de Zor Durum: Koledok İçinde Sıkışmış Basketin Yönetimi
Hasan Doğru, Müfit Şansal, Gökhan Garip, Mehmet Can Aydın, Mehmet Akif Üstüner

S-21 Hepatolitiazis Tedavisinde Endoskopik ve Cerrahi Kombine Yaklaşım
Kemal Aslan, Müfit Şansal, Mehmet Can Aydın, Ayşegül Bekdemir, Mehmet Akif Üstüner

S-22 Pankreas Psödokistine Endoskopik Yaklaşım: Tek Merkez Deneyimi
Tuğçe Kocaalioğulları, Müfit Şansal, Mehmet Serhat Özaydın, Ali Baybars, Mehmet Akif Üstüner

S-23 Batın içi sarkomlarda biyomarkerların nüksü öngörmedeki etkinliği
ADEM ŞENTÜRK

S-24 Zor Safra Kesesi Operasyonlarında Subtotal Kolesistektomiler
Selim Özçelik, Müfit Şansal, Emir Şen, Eray Can Akıncı

S-25 Multipl veya zor yerleşimli karaciğer kist hidatiğinde laparoskopik yaklaşımın yeri
Mehmet Kocaoğlu, Abdullah Özgönül, Muhammed Hamza Koyuncu

BİLİMSEL PROGRAM

9 Kasım 2024, Cumartesi

SALON A

08:30-09:40	**KARACİĞER NAKLİNDE GÜNCEL BAŞLIKLAR** Oturum Başkanları: ***Prof. Dr. Koray ACARLI, Prof. Dr. Nuru BAYRAMOV***
08:30-08:50	**Donör Havuzunu Genişletme: Çapraz Nakil** *Prof. Dr. Sezai YILMAZ*
08:50-09:10	**Donör Havuzunu Genişletme: Xenotransplantasyon (Zoom Oturumu)** *Prof. Dr. Burçin EKSER*
09:10-09:30	**Donör Havuzunu Genişletme: Rapid-DD/ LD Prosedürü** *Doç. Dr. Onur KIRIMKER*
09:30-09:40	**Tartışma**
09:40-09:50	**Kahve Arası**
09:50-10:20	**Konferans: Surgical and Nonsurgical Management of Hepatocellular Carcinoma** *Prof. Dr. Brian I. Carr*
10:20-10:30	**Kahve Arası**
10:30-11:00	**Uydu Sempozyumu** **Hepatit B'ye Bağlı Karaciğer Nakli Olan Hastaların Yönetimi** *Dr. Murat HARPUTOĞLU*

BİLİMSEL PROGRAM

9 Kasım 2024, Cumartesi

SALON A

11:00-12:15 **METASTATİK GEPNET, GİST, PANKREAS, MİDE OTURUMU**
Oturum Başkanları: ***Prof. Dr. Sacit ÇOBAN, Prof. Dr. Murat KILIÇ***

11:00-11:15 **GEPNET Karaciğer Metastazlarına Nasıl Yaklaşırım? Transplantasyonun Yeri Var Mı?**
Doç. Dr.Mustafa ŞENTÜRK

11:15-11:30 **Karaciğer Metastatik GİST'lerde Cerrahi, Ne Zaman Nasıl Yaparım**
Doç. Dr. Orhan ARAS

11:30-11:45 **İzole Karaciğer Metastazı Olan Pankreas ve Mide Kanserinde Tedavi Şansı Bitmiş Midir?**
Prof. Dr. Enver REYHAN

11:45-12:00 **E.Alveolaris: Rezeksiyondan Nakile**
Prof. Dr. Gürkan ÖZTÜRK

12:00-12:15 **Tartışma**

12:15-12:30 **Kapanış**

SÖZEL BİLDİRİLER

S-1 ZOR HARVESTİNG, HIATT TİP 5, ARTERİYEL ANOMALİLİ OLGU

Mehmet Serhat Özaydın[1], *Mehmet Can Aydın*[2], *Emil Hüseyinoğlu*[1], *Osman Serhat Güner*[1], *Mehmet Akif Üstüner*[2]
[1]*Sağlık Bilimleri Üniversitesi Bursa Tıp Fakültesi Bursa Şehir Hastanesi Genel Cerrahi Kliniği*
[2]*Sağlık Bilimleri Üniversitesi Bursa Tıp Fakültesi Bursa Şehir Hastanesi Gastroenteroloji Cerrahisi Kliniği*

AMAÇ

Kadaverik karaciğer naklinde harvesting esnasında izlenen HIATT Tip 5 anomalili olguda yaşadığımız deneyimlerimizi sunmayı amaçladık.

MATERYAL-METOD

Harvesting öncesinde incelenen görüntüleme tetkikleri, perioperatif eksplorasyon gözlemleri ile tespit edilen bu anomaliyi uygun şekilde sınıflandırdıktan sonra vaka tamamlandı.

SONUÇLAR

34 Yaş Erkek hasta, bilinen ek hastalık yok, kafa travması sonrası beyin ölümü gerçekleşen hasta kadaverik verici olarak alındı. Harvesting planlandı.
Hastanın harvesting öncesi incelenen tomografisinde ana hepatik arterin SMA'dan çıktığı, çölyak trunkustan ise sadece splenik arter ve sol gastrik aterin köken aldığı gözlendi.

ÇIKARIM

Kadaverik karaciğer naklinin temel basamaklarından biri olan donör harvesting operasyonu esnasında beklenmedik anatomik varyasyonlarla karşılaşılabilir.Özellikle arteryel anatomik varyasyonlarla sık karşılaşılmakta olup bu varyasyonlar bir çok farklı klasifikasyon yapılmıştır.Bizde kliniğimizde hiatt sınıflandırmasını kullanmaktayız.özellikle harvesting operasyonu yapılacak donörlerde eğer varsa preoparatif abdominal bt incelemesi bu varyasyonlara hakim olabilmek için mutlaka değerlendirilmelidir.Görüntülemesi olmayan donörlerde söz konusu varyasyonlarla her zaman karşılaşabileceği mutlaka akılda tutulmalı,karşılaşıldığında operasyon bu varyasyona yönelik yeniden yapılandırılmalıdır.

Anahtar Kelimeler

Karaciğer nakil,harvesting,hiatt,arteriyal anomali

Olgu Sunumu HIATT Tip 5

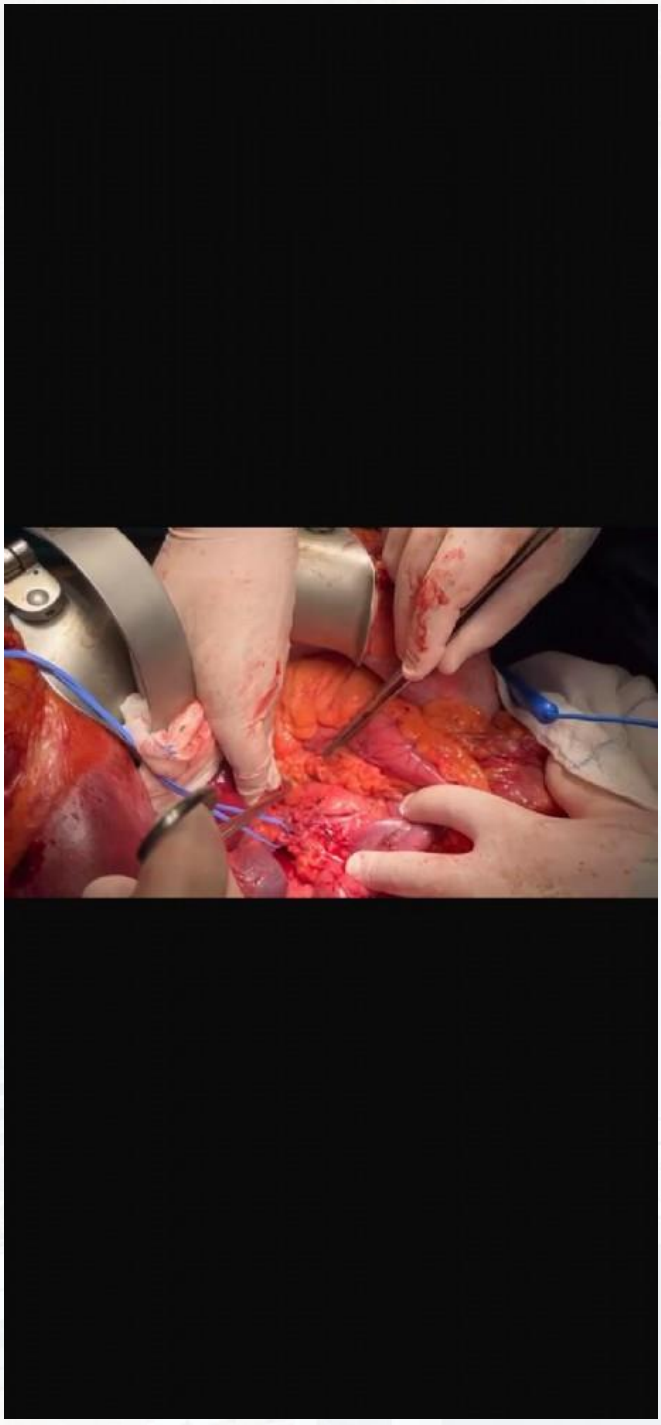

S-2 KARACİĞER NAKLİNDE 1.5 YILLIK TEK MERKEZ DENEYİMLERİMİZ

***Eray Can Akıncı*[1]**, *Osman Serhat Güner[2], Emil Hüseyinoğlu[2], Gökhan Garip[2], Mehmet Can Aydın[1], Özkan Balçın[2], Murat Sayılgan[2], Mehmet Akif Üstüner[1]*
[1]Sağlık Bilimleri Üniversitesi Bursa Tıp Fakültesi Bursa Şehir Hastanesi Gastroenteroloji Cerrahisi Kliniği
[2]Sağlık Bilimleri Üniversitesi Bursa Tıp Fakültesi Bursa Şehir Hastanesi Genel Cerrahi Kliniği

AMAÇ

Karaciğer nakline yeni başlamış bir merkez olarak 18 aylık süreçte yaptığımız karaciğer nakli ameliyatları ve hasta takip deneyimlerimizi sunmayı amaçladık.

MATERYAL-YÖNTEM

18 aylık süreçte 12 kişiye kadaverik karaciğer nakli gerçekleştirilmiştir. Bu 12 hastada perioperatif ve postoperatif dönemde uygulanan, izlenen durumları kayıt altına aldık. Laboratuvar ve görüntüleme tetkikleri ile değerlendirilen hastaların özellikleri tabloda gösterilmiştir.

SONUÇLAR

Hepsi Kadaverik donörden alınan organlar 4'ü kadın 8'i erkek olmak üzere 12 hastaya nakledilmiştir. Opere edilen hastaların yaşları median 56 (21-72) olarak izlendi. Bu hastaların operasyon süreleri median 640 (460-990) dakikaydı. 1 Hastada Greft Karaciğerden kaynaklanan bir durum neticesinde donörden alınan iliak greft kullanıldı. Bir hastada safra yolları anastomozu sırasında stent kullanıldı. İntraoperatif majör komplikasyon izlenmedi. Postoperatif dönemde yoğun bakım ve servis takibi yapılan hastaların median 3 (2-11) günlük yoğun bakım yatışı oldu. Median 21 (10-33) günlük servis takibi sonrasında hastalar taburcu edildi. İki hastada safra yolları komplikasyonları izlendi. PTK kateteri takıldı. Hastaların hiçbirinde rejeksiyon izlenmedi. Bu serimizde herhangi bir hastada mortalite gelişmedi. Uzun dönemde yalnızca 1 hastada umblikal herni gelişmesi nedeniyle tekrar opere edildi.

ÇIKARIMLAR

Çalışmalarda Karaciğer nakline sebep olan etiyolojiler araştırıldığında en yüksek oran Viral Hepatitler'dedir. (En çok HBV) Ardından kriptojenik siroz, onu takiben HCV ve alkole bağlı siroz yer almıştır. Bizim 12 hastalık serimizde de en yüksek oran HBV'ye bağlı Siroz'da idi. Ardından NASH, Otoimmun Hepatit ve Kriptojenik S gelmektedir.

Yapılan çalışmalarda Safra kaçakları, hastaların %5 ila %10'unda izlenmiştir. Bizim serimizde 1 hastada (%6) safra yollarında kaçak meydana gelmiş olup PTK ile kateter yerleştirilmiştir. Serimizde bu oran literatürlerle paralel seyretmiştir.
Literatürde Safra yolları darlığı oranı %13 olarak belirtilmiş olup bizim çalışmamızda oran %6 olarak izlenmiş, literatürle paralel seyretmiştir.

Yapılan çalışmalarda Karaciğer Nakli sonrası mortalite oranı %10'un altında izlenmiştir. Bizim serimizde mortalite izlenmemiştir.
Anahtar Kelimeler: Karaciğer, Nakil, Kadaverik

Hasta Özellikleri

	Yaş	Cinsiyet	Tanı	Ameliyat Tarihi	Operasyon Süresi (DK)	Operasyon Özellik	Yoğun Bakım Yatışı	Servis Takibi	Komplikasyon-Özellik	MELD Skoru
1.Hasta	60	K	PBS+HCC	29.01.23	640	-	2	12		
2.Hasta	26	E	WİLSON	26.02.23	460	-	3	15		

3.Hasta	46	E	HBV	17.06.23	625	-	2	21		
4.Hasta	52	E	HBV	21.07.23	990	İLİAK GREFT	2	22	İNSİZYONEL HERNİ	
5.Hasta	71	K	NASH	22.10.23	570	-	5	21		
6.Hasta	62	K	KRİPTOJENİK S	22.12.23	640	-	11	10	COVİD	
7.Hasta	50	E	HCV	16.02.24	650	-	2	32		
8.Hasta	67	E	NASH	01.03.24	700	--	3	32	SAFRA KAÇAĞI	

9.Hasta	40	K	KRİPTOJENİK	01.04.24	560	-	2	13		
10.Hasta	21	E	OTOİMMUN HEPATİT	18.04.24	750	--	8	33	NÖBET+ SAFRA YOLLARINDA DARLIK	
11.Hasta	61	E	HBV	06.06.24	610	-	7	15		
12.Hasta	62	E	ALKOL+HCV	11.07.24	760	-	3	22		

S-4 DİYARBAKIR DİCLE ÜNİVERSİTESİ ORGAN NAKLİ MERKEZİNİN YETİŞKİN CANLI VERİCİLİ KARACİĞER NAKLİ DENEYİMİ

***Mehmet Yılmaz*[1]**, *Murat Sevmiş[1], Hatice Gülşen Yılmaz[1], Ulaş Aday[1], Abdullah Oğuz[1], Mehmet Veysi Bahadır[1], Muhsin Kaya[2], Kendal Yalçın[2], Ayhan Kaydu[3]*
[1]Dicle Üniversitesi Tıp Fakültesi, Genel Cerrahi Anabilim Dalı, Diyarbakır, Türkiye
[2]Dicle Üniversitesi Tıp Fakültesi, Gastroenteroloji Bilim Dalı, Diyarbakır, Türkiye
[3]Dicle Üniversitesi Tıp Fakültesi, Anesteziyoloji ve Reanimasyon Ana Bilim Dalı, Diyarbakır, Türkiye

AMAÇ: Bu çalışmanın amacı ilki Mayıs 2023'te olmak üzere merkezimizde yapılan canlı vericili karaciğer nakli (CVKN) sonuçlarını sunmaktır.

YÖNTEM: Kliniğimizde Mayıs 2023 – Ekim 2024 tarihleri arasında yapılan 41 CVKN'nin sonuçları retrospektif olarak incelendi.

SONUÇLAR: Alıcıların yaş ortalaması 48,34 [19-67]; 17'si (%41) kadın, 24'i (%59) erkekti. MELD skoru ortalaması 20,07'di [10-33]. Alıcı operasyon süremiz 8,7 [7-12] saat, greft soğuk iskemi süresi 105,7 [70-178] dakika, GWRW (greft ağırlığı alıcı ağırlık) oranı 1,01'di [0,7-1,4]. Greftlerin 40'ı (%98,6) sağ lob, 1 (%2,4) sol lobdu. Ortalama postoperatif yatış süresi 13.6'ydı [1-28]. 6 (%14,6) olgumuza relaparatomi yapıldı. Bunların 5'i (%12) kanama kontrolü, biri (%2,4) arter revizyonuydu. Arteryel rekonstrüksiyonlar 8/0 prolenle yapıldı. 2 olgumuzda erken dönem hepatik arter trombozu gelişti ve 1 olgumuzda geç dönem hepatik arter stenozu gelişti. Postoperatif 1. ve 2. günde arteryel tromboz gelişen 2 (%4,8) olgunun birine stent konuldu, ancak işlemden sonra 10. günde anterior arter dalımız tıkanmış olduğu görüldü. Small-for-size gelişti. Postoperatif 35. günde klebsiella sepsisi sonucu öldü. Diğer olgumuza arter revizyonu relaparatomi yapılarak sağlandı. 1 (%2,4) olgumuzda 6. haftada hepatik arterde stenoz sebebiyle stent takıldı. Biliyer rekonstrüksiyonlarımız internal stent üzerinden 6/0 prolenle arka duvar kontinü, ön duvar devamlı sütürle sağlandı. 2 (%4,8) olguda biloma gelişti, perkütan drenajla 30 ve 35. günde kapandı. İntraabdominal hemoraji nedeniyle postoperatif 4. ayda operasyona alınan 1 (%2,4) hastamız klebsiella sepsisinden kaybedildi. Budd-Chiari sendromu olan, resipient hepatektomi sırasında zorlandığımız ve hemoraji nedeniyle intraoperatif 8 ünite ES transfüzyonu yapılan 1 (%3) olgumuz, postoperatif 1. günde primer nonfonksiyon ve DİK sonucu erken dönemde kaybedildi. Sorunsuz takip edilen

	10 (%24,4)
HBV+HDV	11 (%26,8)
Hepatoselüler Ca	6 (%14,6)
Kriptojenik Siroz	9 (%22,0)
MASLD	1 (%2,4)
Wilson hastalığı	1 (%2,4)
Budd-Chiari sendromu	1 (%2,4)
HCV	1 (%2,4)
Otoimmün hepatit	1 (%2,4)

1 (%2,4) hastamız postoperatif 9. günde intihar sonucu kaybedildi. Postoperatif 4. günde acinetobacter pnömonisi sonucu 1 (%2,4) hasta kaybedildi.

ÇIKARIMLAR: Kliniğimizde CVKN mortalitesi 3'ü (%7,2) erken, 2'si geç postoperatif dönemde 2 (%4,8) olmak üzere 5'tir (%12). Yeni bir merkez olmasıyla 36 (%88) olgumuz hayata olup ortalama takip süremiz 10,2 aydır.

Anahtar Kelimeler: Canlı Vericili Karaciğer Nakli, Sağ Kalım ve Morbidite, Komplikasyonlar

Karaciğer Nakli Endikasyonları

Operatif Özellikler

Sağ lob greft	40 (%97,6)
Sol lob greft	1 (%2,4)
GBWR	1,0 [0,7-1,4]
Operasyon süresi	8,7 [7-12] saat
Kan transfüzyonu	2,41 [0-10] ünite
Hastanede kalış	13,6 [1-28] gün
Asit miktar	1,57 [0-8] L
Greft soğuk iskemi süresi	105,7 [70-178] dakika

S-5 BİLİYER REKONSTRÜKSİYONDA TRANSANASTOMOTİK İNTERNAL STENT KULLANIMI BİLİYER KOMPLİKASYONLARI AZALTMAK İÇİN GÜVENİLİR BİR SEÇENEK MİDİR?

Mehmet Yılmaz[1], Murat Sevmiş[1], Hatice Gülşen Yılmaz[1], Ulaş Aday[1], Abdullah Oğuz[1], Mehmet Veysi Bahadır[1], Muhsin Kaya[2], Kendal Yalçın[2], Ayhan Kaydu[3]
[1]Dicle Üniversitesi Tıp Fakültesi, Genel Cerrahi Anabilim Dalı, Diyarbakır, Türkiye
[2]Dicle Üniversitesi Tıp Fakültesi, Gastroenteroloji Bilim Dalı, Diyarbakır, Türkiye
[3]Dicle Üniversitesi Tıp Fakültesi, Anesteziyoloji ve Reanimasyon Ana Bilim Dalı, Diyarbakır, Türkiye

AMAÇ: Canlı vericili karaciğer nakli (CVKN) ameliyatının biliyer rekonstrüksiyonunda biliyer komplikasyonları azaltmak için transanastomotik internal ve eksternal stent kullanımı tartışmalı bir işlemdir. Kliniğimizde safra yolu anastomozunda internal transanastomotik kateter kullanarak postoperatif dönemde biliyer komplikasyonlarımızı sunmayı amaçladık.

YÖNTEM: Kliniğimizde Mayıs 2023 – Temmuz 2024 tarihleri arasında CVKN yapılmış hasta kohortunun retrospektif, boylamsal bir çalışması sunulmaktadır.

SONUÇLAR: Hastaların yaş ortalaması 48,34 [19-67]; 17'si (%41) kadın, 24'i (%59) erkekti. Greftlerimiz 40 (%98,6) sağ lob,1 (%2,4) greft sol lop greftti. Ortalama takip süresi 10,2 (4-19) aydır. Greftlerdeki safra kanalı olguların 20'sinde (%49) çift (anterior ve posterior safra kanalı ayrı), 13'ünde (%49) tek, 7'sinde (%31) gözlük (anterior ve posterior safra kanalı bitişik), 1 (%2,4) olguda üç (anterior, segment 6, segment 7) idi. Tüm olgularımızda biliyer rekonstrüksiyon, 4-6 French beslenme kateterinden 4-8 cm arasında değişik uzunluklarda kesilen parçalar, transanastomotik internal stent olarak kullanılarak 6/0 prolenle arka duvar kontinü, ön duvar devamlı sütür tekniğiyle yapıldı (Video). Tek olan safra kanalına 6 French tek kateter konuldu; ayrı, gözlük ve üçlü safra kanalına 4-6 French anterior ve posteriora ayrı ayrı stent konuldu. 7 (%17) olgumuzda biliyer rekonstrüksiyon için sistik kanal kullanıldı. Anterior-posterior sektör birbirine uzak olduğunda, alıcının ana hepatik, sağ veya sol ana safra kanalı greftin anastomozu için yetersiz olduğunda veya gergin anastomoz şüphesi durumunda sistik kanal Heister valfleri kesilerek internal stent kullanılarak anastomoz yapıldı (Şekil). Olgularımızın ikisinde (%4,8) postoperatif biloma gelişti. Perkütan kateter yerleştirilerek biliyer fistül postoperatif 30 ve 35'inci günde kapandı. Geç dönemde ERCP veya perkütan girişim gerektirecek bir biliyer komplikasyonumuz olmadı.

ÇIKARIMLAR: CVKN'de erken ve geç dönemdeki biliyer komplikasyonlar –fistül, biloma ve strüktür- gelişimi önemli bir morbidite ve mortalite sebebi olarak kabul edilmektedir. Daha fazla vaka sayısı ve daha uzun takip sonuçlarına gereksinim duymasına rağmen, verilerimiz %4,8'lik son derece düşük komplikasyon oranıyla transanastomotik stent kullanımını savunan literatürü desteklemektedir.

Anahtar Kelimeler: Transanastomotik stent, Karaciğer nakli, Biliyer rekonstrüksiyon, Postoperatif komplikasyon

Şekil – Sistik kanal ile ana hepatik kanalın, greft anterior ve posterior safra kanalına uygunluğu

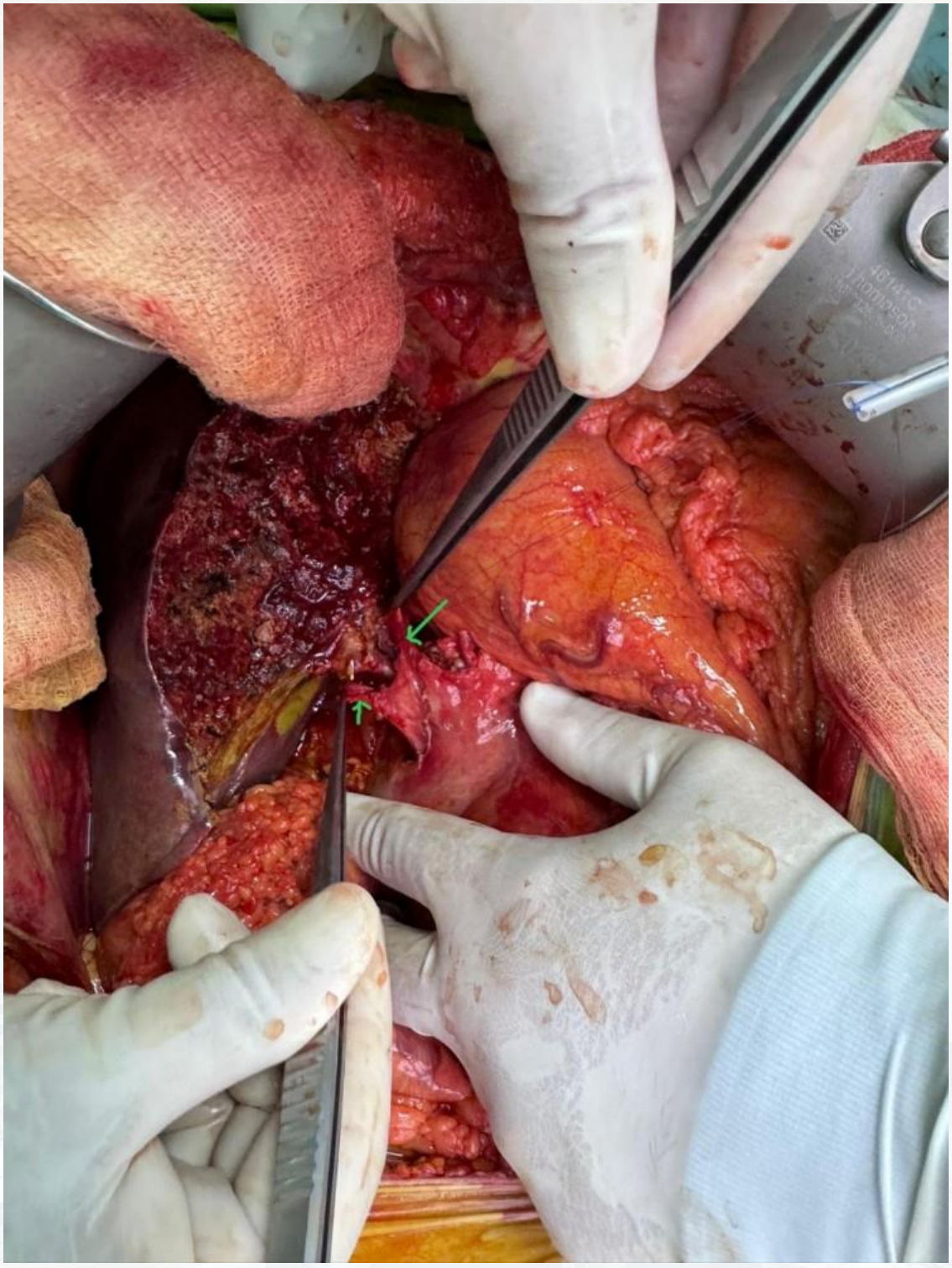

Kısa ok: sistik kanal; uzun ok: koledok

S-6 MERKEZİMİZDEKİ ZOR KARACİĞER NAKLİ DENEYİMİMİZ

Ali Baybars, Osman Serhat Güner, Ahmet Ağların, Kemal Aslan, Mehmet Akif Üstüner
Sağlık Bilimleri Üniversitesi Bursa Tıp Fakültesi Bursa Şehir Hastanesi Gastroenteroloji Cerrahisi Kliniği

AMAÇ: Karaciğer nakli son dönem karaciğer yetmezliğinin tek definitif tedavisidir. Bu çalışmanın amacı standart dışına çıkmış bir recipient operasyonun yönetimi esnasındaki deneyimimizi sunmaktır.

OLGU SUNUM:53 yaş erkek hasta, 14 yıldır bilinen hepatit B tanısı ve tedavisi ile takip edilmekteydi
2020 yılında hepatosellüler karsinom nedeni ile geçirilmiş sağ hepatektomi operasyonu mevcuttu.
Son dönem karaciğer yetmezliği geçiren hastaya kadeverik karaciğer nakli planlandı.
Recipient hepatektomi esnasında daha önceki operasyona bağlı perihepatik ileri derece yapışıklıklar giderildikten sonra hepatodoadunal ligamen diseksiyonu yapıldı.
Bu esnada daha önce ligate edilmiş olan sağ hepatik arter güdüğü bulunamadı, sol hepatik arter ve proksimaldeki arter akımının yetersiz olduğu gözlendi.Bu nedenle iliak arterden greft alınarak supraçölyak aort ile hepatik arteri arasında rekonstrüksiyon yapıldı.
Aynı zamanda vena porta trombozu mevcuttu ve trombektomi sonrası yeterli akım sağlandıktan sonra vena porta anastomozu tamamlandı. Ameliyat 15 saat olup postop erken dönemde majör komplikasyon gözlenmedi. Hasta postop 30.gününde problemsiz taburcu edildi.

SONUÇ: Karaciğer transplantasyonu komplike bir cerrahi prosedür olmakla birlikte az sıklıkta da olsa standart dışı durumlar ile karşılaşılmaktadır.Mevcut standart dışı yönetimi için deneyimli ve multidisplinli ekibin olması son derece önemlidir.

Anahtar Kelimeler: karaciğer nakli, iliak arter greft, karaciğer yetmezliği,karaciğer naklinde zorlu vakalar

S-7 SÜPERİOR MEZENTER ARTER SENDROMU,HİATAL HERNİ,NUTCRACER SENDROMU BİRLİKTELİĞİ;VAKA SUNUMLARI VE LİTERATÜR TARAMASI

***Hakan Yırgın*[1]*, Muhammed Bayram[2], Yasir Kesgin[1], Yunusemre Tatlıdil[3], Özgür Gangal[1], İlhan Gök[1]*
[1]İstanbul Kanuni Sultan Süleyman Eğitim ve Araştırma Hastanesi Genel Cerrahi Kliniği
[2]İstanbul Mehmet Akif Ersoy Göğüs Kalp Damar Cerrahisi Eğitim ve Araştırma Hastanesi Kalp Damar Cerrahisi Kliniği
[3]Ankara Mamak Devlet Hastanesi Genel Cerrahi Kliniği

AMAÇ:
Duodenum ve sol renal ven aortomezenterik açı içerisinde yer alır; bu durum iki farklı kompresyon sendromunun tanımlanmasına neden olmuştur. Benzer lokalizasyondan dolayı superior mezenterik arter sendromu (SMAS) ve nutcracker sendromu (NCS) birlikte görülebilir. SMAS nedeniyle intraluminal basınçtaki artış mide ve özofagusta mukozal defektlere, hiatal herniye sebep olabilir.
Bu üç patolojik durumun aynı anda görüldüğü ve aynı seansta ameliyatlarının yapıldığı literatürdeki ilk iki vakayı literatür eşliğinde sunmayı amaçladık.

MATERYAL-METHOD: Mayıs 2021-Eylül 2024 tarihleri arasında SMAS nedeni ile ameliyat edilen dört hastadan eş zamanlı olarak nutcracker sendromu ve hiatal herni cerrahisi geçiren iki hasta çalışmaya dahil edildi. Hastaların ameliyat öncesi dönemdeki şikayetleri, vücut kitle indeksleri(VKİ), radyolojik ve endoskopik görüntüleme bulguları kayıt altına alındı. Ameliyat bilgileri, postoperatif dönemdeki hastane yatışları, komplikasyonları kayıt altına alındı.

SONUÇLAR:
Hastaların ikisi de erkek; yaşları 25 ve 40 idi. Hastaların VKİ'leri sırasıyla 16 ve 14 idi. Hastaların postprandial ağrı, kusma, regürjitasyon, kilo kaybı şikayetleri mevcuttu. Hastalardan birisinin öyküsünde hiatal herni nedeni ile geçirilmiş iki ameliyatı mevcuttu. Hastalara duodenojejunostomi, Nisssen fundoplikasyon, renal ven transpozisyonu uygulandı. Her iki hastada ameliyat sonrası dönemde antikoagülan tedavi aldı. Hastalardan birisinin yatışı gecikmiş mide boşalımı nedeni ile 18 gün, diğer hastanın yatış süresi pnömoni, anostomoz yerinden kanama, ses kısıklığı şikayetleri nedeni ile 25 gün idi. Hastalarda geç dönem komplikasyonu gelişmedi.

ÇIKARIMLAR:

Dispeptik yakınmaları olan, kaşektik hastalarda SMAS'u akla gelmelidir. Benzer lokalizasyondan dolayı NCS birlikteliği bu hastalarda radyolojik olarak dışlanmalıdır. Endoskopi ile SMAS olan hastalar değerlendirilmeli,

mukozal tahribat ve beraber bulunan hiatal herni dışlanmalıdır. Bu sendromların tanısındaki gecikmeler, ayırıcı tanıda başka tanıların öne çıkarılması; yanlış ameliyatların yapılmasına, komplikasyonlara, eş zamanlı ameliyat yapılmamasına neden olmuştur. Tanı birlikteliği olan hastalarda eş zamanlı ameliyat güvenle yapılabilir.

Anahtar Kelimeler: SMA Sendromu,Nutcracer Sendromu,Hiatal Herni

AuthorToEditor: Öncelikle kongreye vermiş olduğunuz katkılardan ve zamandan dolayı sizlere teşekkür etmek isterim.Bildirimizde fonksiyonel dispepsili,kaşektik hastalarda SMAS tanısının akla gelmesi gerektiği ve bu sendromla beraber görülebilecek yandaş patolojileri belirtmek istedik.Literatürde bulunmayan eş zamanlı ameliyat edilen iki vakamızın literatüre katkı sağlayacağını düşünmekteyiz.

S-8 CROHN HASTALIĞINA BAĞLI MULTİPL KOMPLİKE ENTEROENTERİK İNTESTİNAL FİSTÜL, NADİR BİR OLGU SUNUMU

Muhanned Alkhatıb[1], *Mustafa Yılmaz*[1], *Hilmi Bozkurt*[1], *Cumhur Ozcan*[1], *Hasan Hüsnü Yüksek*[2], *Enver Reyhan*[1]
[1]*Mersin Üniversitesi,Genel Cerrahi ABD, Mersin*
[2]*Mersin Üniversitesi,Radyoloji ABD, Mersin*

GİRİŞ

Crohn hastalığında, farklı çalışmalarda %20-%40 oranında fistül gelişimi bildirilmiştir. İleosigmoid fistüller, sıklıkla terminal ileum tutulumlu Crohn hastalığının komplikasyonudur ve iki bağırsak segmenti arasında görülen en sık fistüllerdir. Enteroenterik, gastrokolik, duodenokolik, enterovezikal, rektovajinal, ve perinal fistüller Crohn hastalığının diğer olası potansiyel komplikasyonlarıdırTedavisi oldukça problemli olan bu fistüller ortalama 6-10% mortalıte oranlarına sahiptir. Chron hastalığı zemininde internal fistüllleri ve buna bağlı komplikasyonları olan olgumuzun cerrahi tanı, tedavi ve takip sürecini sunmayı amaçladık.

OLGU SUNUMU

54 yaşında erkek chron tanısı olan hasta karın ağrısı, ishal, son 1 yılda yaklaşık 15 kg kilo kaybı şikayetiyle kliniğimize başvurdu. Özgeçmişinde operasyon öyküsü olmadığı öğrenildi. Muayenede batın alt kadranlarda hassasiyet mevcuttu. Laboratuvar incelemelerinde C-reaktif protein ve beyaz küre sayısı(WBC) yüksekti. Abdominal Ultrasonografi(USG)'de terminal ileumda duvar kalınlaşması görüldü. Hastaya bilgisayarlı tomografi enterografi(BT) çekildi. BT'de terminal ileum duvarında kalınlaşma, duodenum ile çekum arasında ve terminal ileum ile sigmoid kolon arasında fistül şüphesi uyandıran görünüm ve lenfodanopatiler izlendi(Resim 1). Kolonokoskopide sigmoid kolonda ve terminal ileumda fistül orifisleri görüldü. Bu bulgularla hasta operasyona alındı. Ameliyatta ince barsak mezenterinde karsinomatozis süphesi uyandıran milimetrik lezyonlar, terminal ileum ile sigmoid kolon ve çekum ile duodenum 2-3. kıtası arasında fistül görünümü mevcuttu. Milimetrik lezyonlardan karsinamatozis ön tanısından dolayı frozen için örnek alındı ve bening olarak yorumlandı. Bunun üzerine hastaya ileoçekektomi, duodenumda fistülize alana doğrusal stapler kullanarak fistülektomi ve duodenum onarımı, sigmoid kolonda fistülektomi yapılan yere vicryl ile primer onarım yapıldı. Post-op 1 gün yoğun bakımda takip edildi. 3. günde rejim açıldı. 8. günde taburcu edildi. Postoperatif seyirde komplikasyon görülmedi. Patoloji sonucu Crohn hastalığı ile uyumlu bulundu.

TARTIŞMA/SONUÇ

Fistül oluşumu, crohn hastalığının ciddi komplikasyonlarından biridir.Enteroenterik fistüllerin tedavisi karmaşıktır, multidisipliner tedavi gerektirir. Hasta mutlaka uzman bir merkeze sevk edilmelidir. Olgumuz, Crohn hastalığına bağlı internal fistül oluşumunun tanısı ve cerrahi tedavisi konusunda örnek teşkil etmektedir.

Anahtar Kelimeler: Chron Hastalığı, Enteroenterik Fistüller, Cerrahi Tedavi

BT enterografi tetkiki

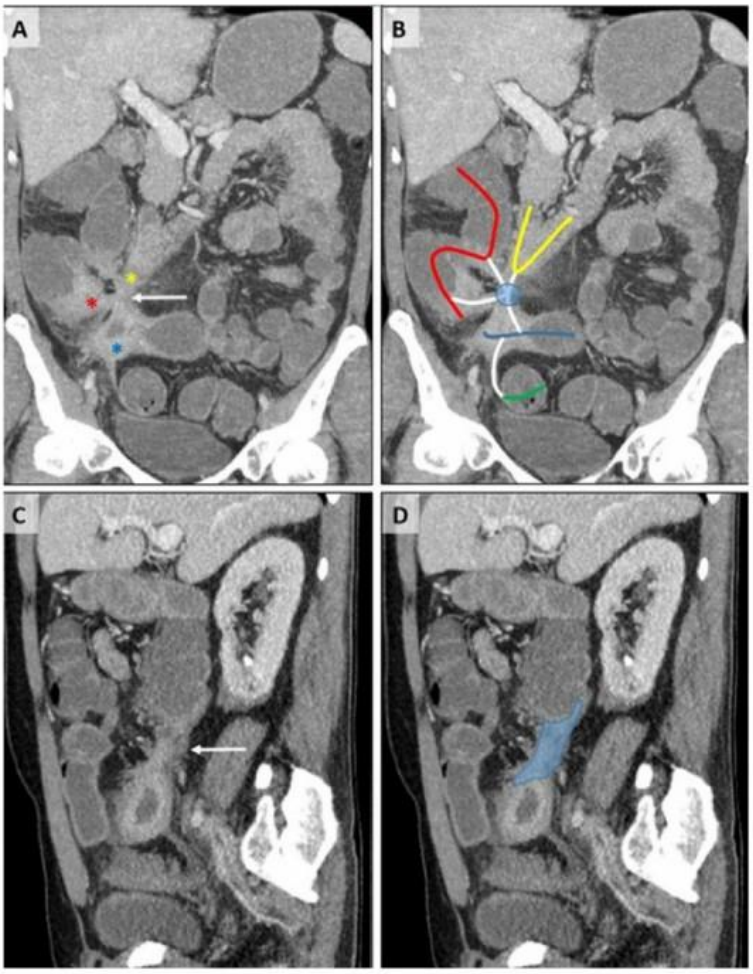

Resim 1. BT enterografi tetkiki, koronal (A, B) ve sagital (C, D) MIP (maksimum intensite projeksiyon) görüntüler. Duodenum 2.-3. kısım (sarı yıldız), terminal ileum (mavi yıldız) ve çekum (kırmızı yıldız) duvarlarında kalınlaşma ve kontrastlanma artışı izlenmekte (A). Lümenleri aynı renkler ile gösterilen bu yapılar ile sigmoid kolonun (yeşil çizgi) trakt benzeri yapılar (beyaz çizgiler) ile ilişkisi – fistülizasyonu (mavi yuvarlak) (B). Sagital görüntülerde (C,D) duvarı kalın (C, beyaz ok) fistül traktı (D, mavi alan) izlenmekte.

Operasyon alanı ve operasyon malzemesi

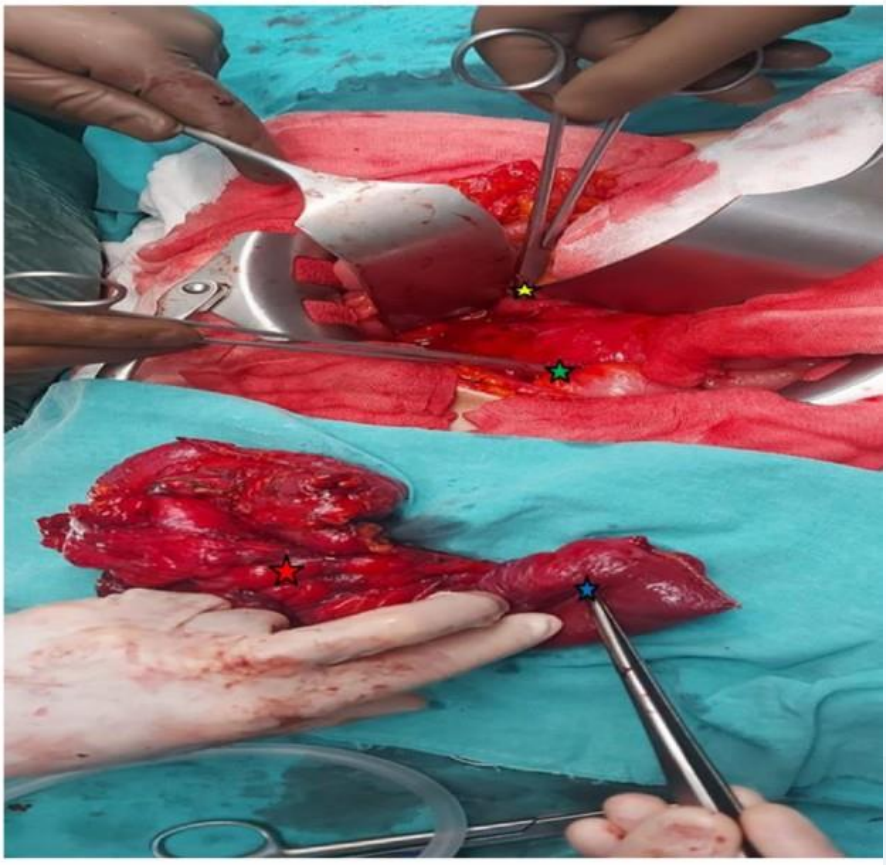

Duodenumun 2.-3. kısımları (sarı yıldız), sigmoid kolon (yeşil yıldız), terminal ileum (mavi yıldız) ve çekum (kırmızı yıldız)

S-9 MİDE BALONUNDA NADİR BİR KOMPLİKASYON MİDE PERFORASYONU

Murat Deveci, *Mustafa Yener Uzunoğlu, Hasan Doğru, Nazmi Burak Tarakçı, Mehmet Akif Üstüner*
Bursa şehir hastanesi genel cerrahi

Obezite hastalığının tedavisinde kullanılan mide balonu uygulamaları günümüzde yaygınlığı giderek artmaktadır.Uygulamanın geri döndürülebilir olması, cerrahi operasyonlara göre daha az risk ve komplikasyon içermesi ameliyatı kabul etmeyen ve komorbite nedeniyle opere olamayan hastalar için uygun bir yöntem olarak karşımıza çıkmaktadır.İntragastrik balon uygulamalarında komplikasyonlar nadir karşılaştığımız durumlardır.Bu çalışmada mide balonu takılması sonrası nadir komplikasyonlardan biri olan perforasyon komplikasyonu ve yönetimi sunulmayı amaçlamaktadır.

GİRİŞ ve AMAÇ

Obezite yaşam kalitesini önemli ölçüde etkileyen bir sağlık ve sosyoekonomik problemdir.Mide balonları morbid obezitenin tedavisinde uzun zamandır kullanılmaktadır.İşlem ile ilişkili komplikasyonlar nadir olsa da, bildirilen en önemli komplikasyonlar; özofagus veya gastrik perforasyonlar, intestinal obstrüksiyon ve ölümdür.Bu çalışmada nadir de olsa bazı komplikasyonların olabileceği ve hastaların takip altında tutulması gerektiği amaçlanmaktadır.

VAKA:

58 yaşında 165 kilo 170 boyunda kadın hasta 3 hafta önce yutulabilir mide balonu taktırmış olup 3 gündür olan karın ağrısı şikayetiyle dışmerkeze başvuruyor.Dış merkezde yapılan tetkikler sonucunda gis perforasyonu ve umblicus düzeyinde barsak ve mide herniasyonu ön tanısıyla tarafımıza yönlendirilmiştir.Hasta geldiğinde akut batın tablosu olup acil serviste kardiyak arrest olmuş entübe edilmiş 5 dakika kardiyopulmoner resüsitasyon(CPR) sonrası nabız alınmıştır.Acil olarak inotrop destek ile ameliyata alınan hasta ameliyatta mide küçük kurvatur boyunca balonun perfore ettiği 10x6cm lik perfore alan tespit edilmiştir.Batın içi 7000cc kadar gıda artığı aspire edilen hastada ameliyat sırasında tekrar arrest olup CPR ile nabız alınmıştır.Midede perfore alan rezeke edilerek batına 3 adet dren konularak ameliyat sonlandırılmıştır.

Ameliyat sonrası postop 1 de hasta septik şok tablosunda olup kardiyak arrest olup etkin CPR'a rağmen yanıt alınamayıp exitus kabul edilmiştir.

TARTIŞMA:

Mide balonları aşırı kilolu ve obez hastalar için cerrahi tedavilere göre daha az riskli bir alternatiftir.İşlem sırasında olası riskleri içeren grupta yakın takip önerilir.Yakın takipte olası komplikasyonlara erken müdahale şansı olabilir.

SONUÇ:

Risk içeren hastalarda balon takılması sonrası yakın takip hayat kurtarıcı olabilir.

Anahtar Kelimeler: mide balonu,perforasyon,obezite

1

2

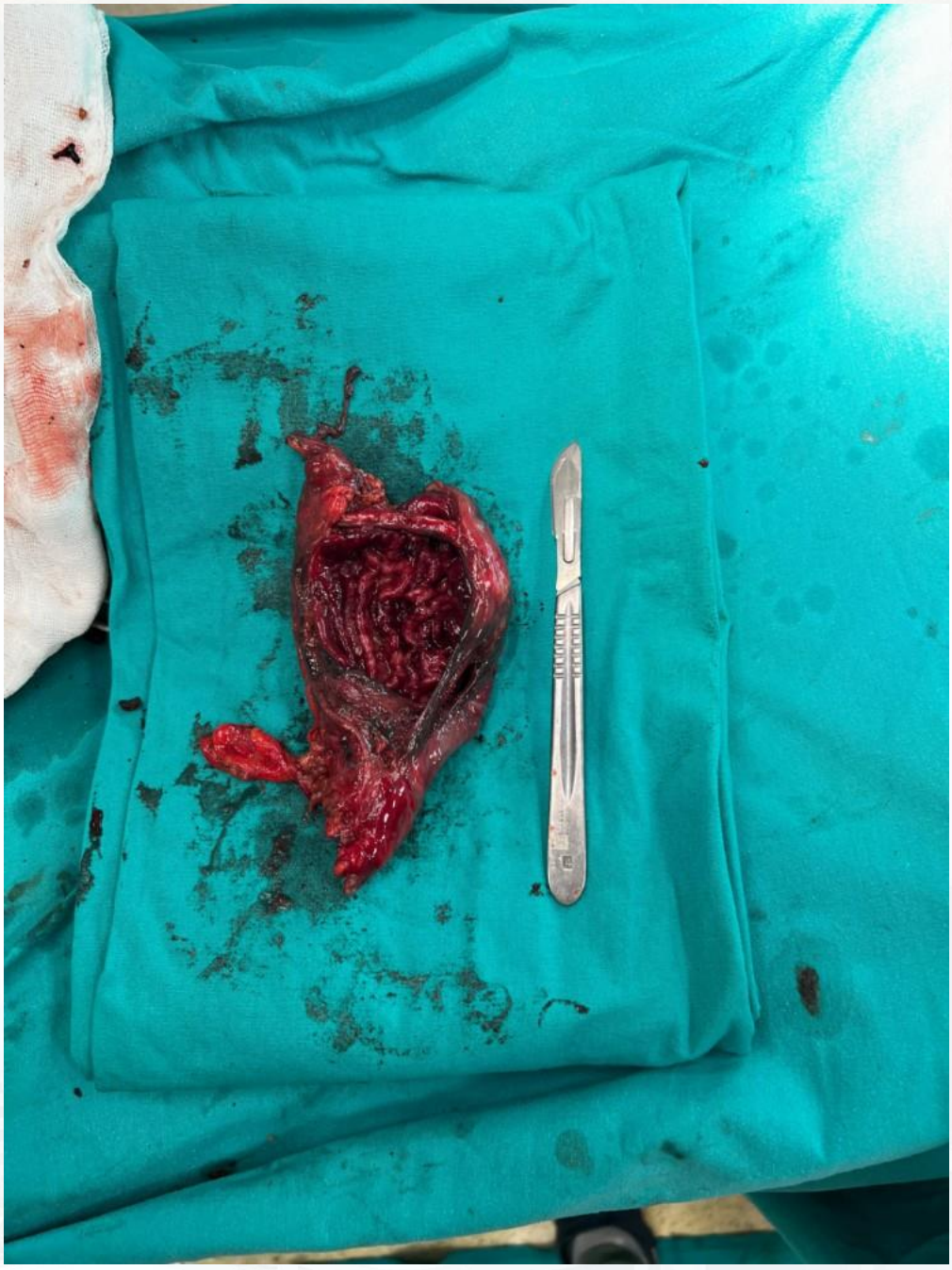

3

4

5

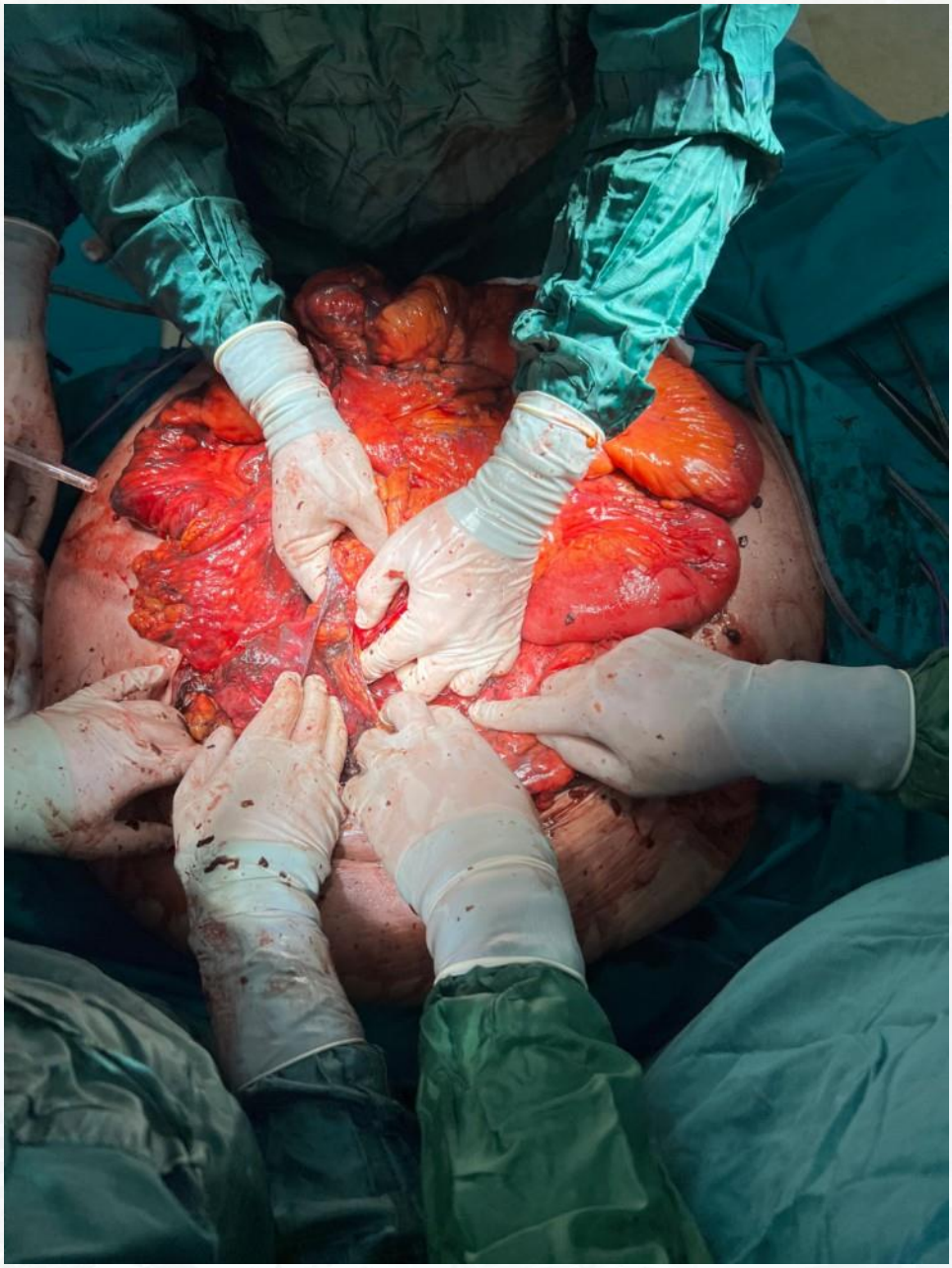

S-10 KOLONOSKOPİ ESNASINDA İYATROJENİK KOLON PERFORASYONUNDA LAPARASKOPİK ONARIM

Harun Aldanmaz, *Selim Özçelik, Mehmet Can Aydın, Müfit Şansal*
Sağlık Bilimleri Üniversitesi Bursa Tıp Fakültesi

GİRİŞ

İyatrojenik kolon perforasyonları tarama kolonoskopilerinde %1 in altında görülmekte olup teropatik işlemlerde bu oran %80 lere kadar çıkabilmektedir. Ana tedavi seçenekleri içerisinde endoskopik onarım, konservatif yaklaşımlar ve cerrahi onarım seçenekleri vardır. Son yıllarda cerrahinin her alanında ön plana çıkan minimal invaziv yaklaşımlar mevcut durumun tedavisinde de sıkça kullanılmaya başlanmıştır. Minimal invaziv tedavinin amacı daha az intraabdominal travma, daha az postoperatif ağrı ve erken taburculuk gibi pozitif getirileridir. Bizde kliniğimizde tarama kolonoskopisi esnasında kolon perforasyonu gelişen hastada başarılı laparaskopik onarım yaptığımız olguyu sunmayı amaçladık.

OLGU SUNUMU

75 yaş koroner arter hastalığı ve kronik obsturiktif akciğer hastalığı öyküsü olan hasta anemi etyolojisi ile tarama amaçlı kolonoskopi tetkiki için tarafımıza yönlendirildi.Yapılan kolonoskopi başlangıç aşamasında sigmoid kolon orta kısımda yaklaşık 0,5 cm perforasyon odağı izlendi. 2 adet klips atıldı ama yeterli olmadığı düşünülmesi üzerine işlem sonlandırılarak hasta cerrahi tedavi planlanarak yatırıldı. Hasta işlemden yaklaşık 3 saat sonra operasyona alındı. Yapılan tanısal laparaskopide sigmiod kolon anterolateralde orta kısımda yaklaşık 1 cm lik perforasyon odağının olduğu ve batın içinde kirlilik olmadığı görüldü. Laparaskopik olarak perforasyon hattı çift kat olarak onarıldı ve operasyon sonlandırıldı. Hasta postoperatif 6. günde sorunsuz taburcu edildi.

TARTIŞMA

Kolonoskopi esnasında gözlenen iyatrojenik kolon perforasyonlarını tespiti yaklaşık %45-60 arasında işlem esnasında olmaktadır ve erken müdahale hastalara iyileşme açısından avantaj sağlamaktadır. Bizde bu olguda işlem esnasında perforasyon alanını tespit ettik. Literatürde en sık izlenen perforasyon alanı sigmoid kolon olup bizim olgumuzda bu bilgi ile paralel olarak sigmoid kolonda gerçekleşmiştir. Literatüre benzer şekilde perforasyon sebebi olarak barotravma bizim olgumuzda da major faktördü. Laparaskopik perforasyon onarımı literatürde ileri yaş hastalarda da güvenle kullanıldığı gösterilmiş olup bizim hastamızda ileri yaş, erkek ve komorbid hastaydı.

SONUÇ

Kolonoskopi esnasında gözlenen iyatrojenik kolon perforasyonları laparaskopik yöntemle güvenli ve efektif biçimde onarılabilir. Özellikle perforasyonu işlem esnasında tespit etmek erken müdahale ve tedavinin iyi neticelenmesi açısından son derece önemlidir.

Anahtar Kelimeler: Kolonoskopi, İyatrojenik kolon perforasyonu, Laparaskopik onarım

S-11 MİDE KANSERİNDE POSTOPERATİF DÖNEMDE SPLENEKTOMİ MORTALİTE VE MORBİTEYİ ETKİLER Mİ?

Ayşegül Bekdemir, *Müfit Şansal, Özkan Balçın, Emine Büküm, Nidal İflazoğlu, Osman Serhat Güner, Mehmet Akif Üstüner*
Bursa Sağlık Bilimleri üniveristesi tıp fakültesi bursa şehir hastanesi gastroenteroloji cerrahisi kliniği

AMAÇ: Mide kanseri nedeniyle Total/Subtotal gastrektomi ve D2 lenf nodu diseksiyonuna ek olarak çeşitli nedenlere bağlı olarak splenektomi yapılan hastalarda postoperatif 90 günlük dönemde mortalite ve morbidite açısından değerlendirildi.
GEREÇ-YÖNTEM: Ocak 2019 ile Ekim 2024 tarihleri arasında işlem uygulanan Total/Subtotal gastrektomi ve D2 lenf nodu diseksiyonuna ek splenektomi yapılan mide kanseri hastaları retrospektif olarak değerlendirildi.

BULGULAR: Hastaların 2'si(%20) kadın, yaş ortalaması 71.1 idi. Hastaların ameliyatta kalış sürelerinin medyan değeri 4 saat 37 dakika (2 saat 5 dakika-8 saat 45 dakika)dır.Hastaların ortalama hastanede kalış süresi 24.7 gündü. Hastaların tümünde subtotal/total gastrektomi ve D2 lenf diseksiyonu+splenektomi yapıldı, %90 ı elektif operasyon olup %10 u tümör perforasyonu nedeniyle acil operasyon yapıldı. Postoperatif 90 günlük dönemde;, %30 hastada komplikasyon gelişti. Üç hastada komplikasyon olarak enfeksiyon odağı(yara yeri enfeksiyonu-1 hastada/batın içi apse- 2 hastada) saptandı. Bir hasta eviserasyon nedeniyle reoperasyona alındı.On vakalık serimizde anostomoz kaçağı, fistül ve kanama saptanmadı ve exitus gözlenmedi.

SONUÇ: Ameliyat sonrası komplikasyon, klinik uygulamada her zaman en önemli sorunlardan biri olarak kabul edilmektedir. Literatürdeki meta-analizlerde splenektomi grubunda morbiditenin splenik koruma grubundakilerden daha fazla olmadığını göstermiştir. Bununla birlikte, bazı çalışmalar splenektomi ile kombine gastrektominin morbidite riskini artırdığını ve bunun da hastaların ameliyat sonrası iyileşmesini olumsuz etkilediğini göstermiştir. Sonuçlarımızda, splenektomi yapılan hastalarda postoperatif erken dönemde belirgin komplikasyon saptanmadı. Ayrıca, farklı çalışma tasarımlarına dayalı alt grup analizi de bu sonucu doğrulamıştır. Önceki çalışmalar splenektomi sonrasında pankreatit, anastomoz kaçağı, abdominal apse, yara enfeksiyonu ve intestinal obstrüksiyonun sık görülen postoperatif komplikasyonlar olduğunu göstermiştir.Bu rektospektif çalışmamızda,

postoperatif komplikasyon düşük bulunmuştur.Ameliyat sonrası mortalite açısından, splenektomi ve dalak koruma grupları arasında anlamlı bir fark gözlenmemiştir.Kliniğimizdeki hastalarda literatür ile yer yer benzer ve yer yer çatışan sonuçlar elde edilmiştir.Bununla birlikte, splenektomi ile dalak koruyucu prosedürleri kontrollü randomize bir şekilde karşılaştıran, kısa ve uzun vadeli değerlendirmeye sahip, yüksek kaliteli, iyi tasarlanmış, büyük ölçekli klinik çalışmalara acil ihtiyaç duyulduğuna işaret etmektedir.

Anahtar Kelimeler: splenektomi,mide ca,d2 lenf diseksiyonu, dalak koruyucu gastrektomi

S-12 PNOMOTOSİZ CYSTOİDES İNTESTİNALİS; BAĞIRSAK REZEKSİYONU YAPILMADAN KİSTLERİN REZEKSİYONU (LİTERATÜRDE İLK)

Sadık Keşmer
Fethi Sekin Şehir Hastanesi Gastroenterolojik Cerrahi kliniği

Pnomotosiz Cystoides İntestinalis (PCI) bağırsak duvarında gaz dolu kistlerin oluşmasıyla karakterize nadir bir durumdur.

Vakaların bir kısmı kistlerin patlaması ile spontan pnomoperitonum ile baş vurmaktadır. Bazı vakalarda hava retansiyonuna bağlı akut batın benzeri tablo oluşabilir. Etyoloji net değildir. Bakterial, mekanik, geçirilmiş cerrahi, pulmoner hipotez ortaya sürülmüştür.
Tedavide hiperbarik oksijen, steroid, cerrahi tedaviler denenmiştir.
Tanı görüntüleme veya insidental olarak konuluyor denilse de çalışmalar ve vaka sunumlarında tanının daha çok operasyon esnasında konulduğu görülmektedir

VAKA; Amfetamim bağımlılık tedavisi gören 27yaş erkek 5gündür geçmeyen karın ağrısı ile psikiatri hastanesinden gönderiliyor. Batında distansiton ve hassaiyet mevcut. Grafilerinde diyafram altı hava görüldü. BTde batın içinde serbest hava ve septasyon görünüm üzerine hasta geçikmiş perforasyon düşünülerek opere edildi. Hastanın akut faz reaktanları ve böbrek fonksiyonları yüksekti. Laparotomide ince bağırsakta, aralarında 30-40cm sağlam alanlar olan, ortalama 25cm içi hava dolu baloncuklar mevcuttu. Herhangi bir intestinal içerik ve kirli mayi görülmedi. Dört farklı lokalizayonun rezeksiyonu kısa bağırsağa neden olacağından yapılmadı. Müdahale yapılmadan batın kapatılması abdominal basınç yaratacağı düşünüldü. Öncelikli olarak kistler koterle patlatıldı. Sonrasında mezoda da kistlerin olduğu ve rezeke edilebildiği görüldü. Tüm kistler seroza rezeksiyonu şeklinde medzen makas ile rezeke edildi. Bağırsaktan 80cm kadar alandan rezeksiyon yapılmasına rağmen post-op kaçak ve sepitk durum görülmedi. Hasta sorunsuz taburcu edildi. Bir yıllık takipde birkez ileus atağı görüldü. Non-operatif tedavi edildi.

TARTIŞMA; Pnömoperitoneum belirtileri olan hastalara yanlışlıkla perforasyon tanısı konduğu ve gereksiz cerrahi müdahaleye maruz kaldığı birçok vaka mevcuttur. Amfetamin kullanımı ile PCI arasında doğrudan bağlantı tanımlanmamış olsa da, dolaylı bir ilişki olabilir. amfetaminlerin bağırsak üzerindeki olumsuz etkileri (vazospazm, iskemik hasar, motilite bozukluğu, intraluminal basınç artışı ve enflamasyon) PCI gelişimine katkıda bulunabilir.

Amfetaminlerin bağırsak dokusuna verdiği zarar, PCI oluşumuna zemin hazırlayabilir. Literatürde PCI hakkında genelde vaka sunumları olup spesifik bir tedavi şekli yoktur. Genelde cerrahi müdahaleler rezeksiyonla sonuçlanmıştır. Sunduğumuz vakada yapılan kist rezeksiyonu literatürde bir ilk olup efektif olduğu görülmektedir.

Anahtar Kelimeler: Akut batın, Amfetamin, Pnomotosiz

Kistler

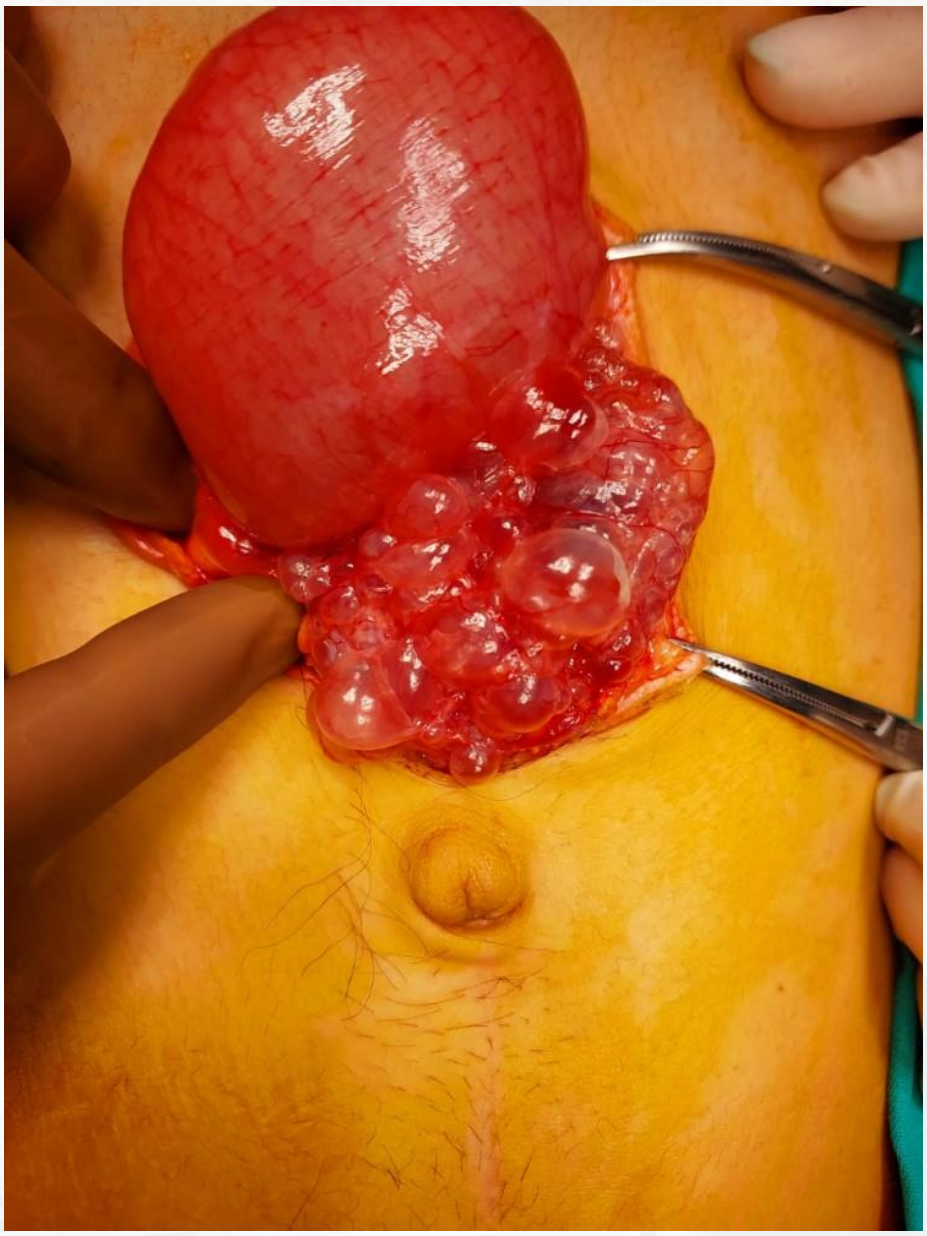

Laparotomi de bağırsak üzerindeki kistik yapılar.

AuthorToEditor: operasyona ait videolar mevcut olup. eğer sözlü sunum uygun görülür ise. ''siz olsanız ne yapardınız '' konsepti ile sunum yapılacaktır

S-13

Primer Omentum Ekstra-gastrointestinal Tümörü (EGIST): Nadir Bir Olgu sunumu

Fatih Karayol, Tolga Olmez
Sbü Adana Şehir Eğitim ve Araştırma Hastanesi Gastroenteroloji Cerrahisi Bilim Dalı, Adana

GİRİŞ-AMAÇ: Gastrointestinal stromal tümörler (GİST) tüm gastrointestinal tümörlerin <%1'ini oluşturur. Ekstra-gastrointestinal stromal tümörler (EGIST), gastrointestinal trakt dışında ortaya çıkan mezenkimal doku neoplazmlarıdır. Bu nadir grup tüm GİST'lerin sadece %5'ini oluşturur. Bu çalışmada, nadir görülen primer omental GİST nedeniyle karında şişkinlik ve karın ağrısı şikayeti ile başvuran ve intratümöral hemoraji nedeniyle anemi de saptanan 71 yaşında bir erkek olgu sunulmuştur.

OLGU: Halsizlik, karında şişlik, karın ağrısı yakınmaları nedenli polikliniğimize başvuran 71 yaşındaki erkek hastanın muayenesinde; hasta soluk görünümdeydi, yapılan muayenesinde epigastrik bölge ve üst kadranlarda hassasiyet, şüpheli kitle hissedildi. Tetkiklerinde; WBC: 5600 HG: 9.1, PLT:393.000, MCV: 66 saptandı. Hastanın çekilen kontrastlı batın tomografisinde Pankreas ve mideyi deplase etmiş sol üst kadran yerleşimli 191x117 mm boyutlu periferinden heterojen kontrastlanan santrali nekrotik likefiye pankreas dışı bir kitle saptandı, ayırıcı tanıda GIST düşünüldü. Çekilen batın tomografisinde de benzer bulgular saptandı. (Resim 1 ve 2) Operasyona alınan hastanın batıniçi eksplorasyonunda; mide-pankreas arası bölgede omental kaynaklı yaklaşık 20 cmlik solid-kistik hemorajik komponentli kitle saptandı. Kitle serbestlenerek eksize edildi (Resim 3). Batıniçi bir adet dren konularak operasyon sonlandırıldı. Post-op ilk 24 saat yoğun bakımda takip sonrası post-op 1. gün hasta servisimize alındı, post-op 3. gününde şifa ile taburcu edildi. Cerrahi sonrası patolojik incelemede omental GİST tanısı kondu. Kitle boyutu 23 cm, Mitotik oran: 20/ 5mm² idi. DOG-1:(+), CD117:(+), CD34:Fokal zayıf (+) boyanma özellikleri mevcuttu. Ki67:% 20 proliferasyon indeks oranı izlendi. Patolojik risk değerlendirmesi: Yüksek riskli idi. Onkolojiye yönlendirilen hastaya imatinib 400 mg tb 1x1 başlandı.

SONUÇ: Omental GİST'lerin nadir olması nedeniyle, spesifik bir tedavi kılavuzu yoktur. Güncel yaklaşımda yönetim klasik GIST'lerle aynıdır. Metastatik olmayan GİST-EGİST hastalar için primer tedavi rezeksiyondur. Rezeksiyon sonrası EGIST'li hastalar için imatinib ile adjuvan tedavi kullanılır. Omental GİST ve E-GİST spesifik tedavi planlanması, prognoz ve sağkalımlarının ana hatlarıyla belirlenmesi için omental GİST'ler hakkında daha çok çalışmaya ihtiyaç vardır.

Anahtar Kelimeler: Ekstra-gastrointestinal stromal tümör, Omentum, GİST

Resim 1

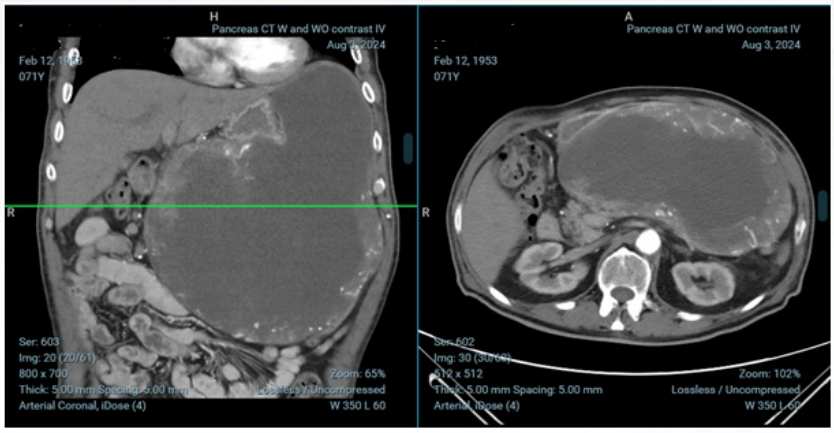

Mide ve pankreas komşuluğundaki kitlenin BT görüntüleri

Resim 2

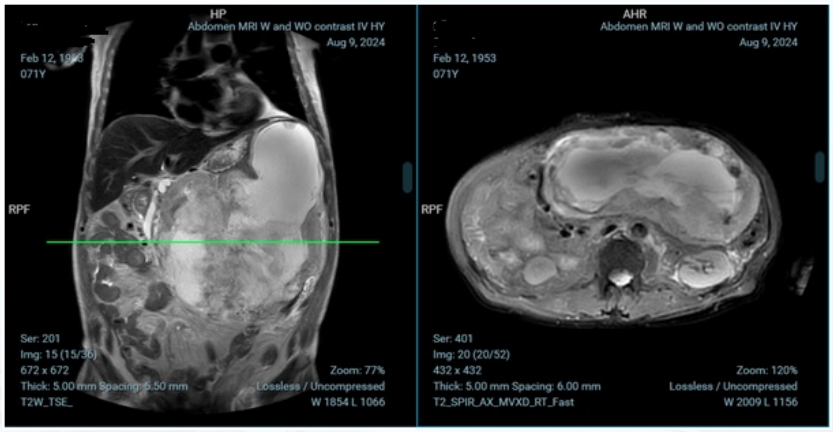

Mide ve pankreas komşuluğundaki kitlenin MR görüntüleri

Resim 3

Batıniçi kitle eksizyonu (omentektomi) spesimen görüntüsü

S-14 KARACİĞER NAKİLLİ HASTAYA SRC+HİPEK VAKASI

*Yiğit Mehmet Özgün, **Volkan Sayur**, Osman Aydın, Erdal Birol Bostancı,*

Ankara Bilkent Şehir Hastanesi Gastroenteroloji Cerrahisi, Ankara

Sitoredüktif Cerrahi+HİPEK her geçen gün özellikle kolorektal kanser tanılı hastalarda yaygın uygulanmaktadır. Canlı vericili karaciğer nakli yaptığımız hastamızda gelişen kolon kanserine uyguladığımız SRC+HİPEK vakasını sunarak karaciğer nakli sonrası gerek immün supresyon gerekse adaptif diğer mekanizmalar sonrası gelişen malignitelere vurgu yapmak, bu tür yönetimi zor hasta gruplarında da bu prosedürün uygulanabilirliğini göstermek ve özellikle dikkat edilmesi gereken noktaları tespit etmeyi amaçladık.

Anahtar Kelimeler: karaciğer nakli, sitoredüktif cerrahi, HİPEK

AuthorToEditor: Sunumda hastanın perop videoları da gösterilecektir.

S-15 PERİHİLER KOLANJİYOKARSİNOMU TAKLİT EDEN, IGG-4 İLE İLİŞKİLİ HASTALIĞA BAĞLI DARLIK: VAKA SUNUMU

Muhammed Ali Özdemir[1], *Rabia Doğukan*[2], *Kader Irak*[3], *Serhat KAYA*[4], *Ali Dablan*[4], *İlgin Özden*[1]

[1]*Genel Cerrahi Kliniği (Karaciğer Nakli & Karaciğer-Safra Yolları-Pankreas Cerrahisi Birimi),Başakşehir Çam&Sakura Şehir Hastanesi*

[2]*Tıbbi Patoloji Kliniği,Başakşehir Çam&Sakura Şehir Hastanesi*

[3]*İç Hastalıkları Kliniği (Gastroenteroloji Birimi), Başakşehir Çam&Sakura Şehir Hastanesi*

[4]*Radyoloji Kliniği, Başakşehir Çam&Sakura Şehir Hastanesi*

GENEL BİLGİ: IgG4 ile ilişkili hastalık perihiler kolanjiokarsinomu taklit edebilir.

VAKA: Otuz yaşında erkek hasta tıkanma sarılığı tablosunda acil birimine başvurmuştur: total bilirubin 7.6 mg/dL, direkt bilirubin 7.2 mg/dL, GGT 276 U/L (< 61). Bilgisayarlı tomografide karaciğer damarları normal bulunmuş, intrahepatik safra yollarının dilate olduğu gözlenmiştir. MRKP'de sağ lob ve sol lob safra yollarını ayıran darlık saptanmış, kitle gözlenmemiştir. Perkütan transhepatik kolanjiografide, hiler bölgede tümöral tıkanma ile uyumlu görünüm saptanmış, sklerozan kolanjit bulgusu gözlenmemiş ve bilateral dışa drenaj yapılmıştır. Serum IgG4 düzeyi normal sınırlar içinde bulunmuştur. Hastanın yaşı uyumlu olmasa da perihiler kolanjiokarsinom dışlanamadığı için geniş hepatobilier rezeksiyon planlanmış ve sol lobu büyütmek için, portal ven sağ dalı perkütan yolla embolize edilmiştir. Ameliyatta perihiler bölgede, peritona ulaşmamış tümör palpe edilmiş, sağ hepatektomi+total kaudat lobektomi+Roux-Y kolanjiojejunostomi yapılmıştır. Piyeste malignite saptanmamıştır; safra kesesinde ksantogranülomatöz kolesistit ve safra yollarında, kesin tanı ölçütlerine uymasa da, IgG4 ile ilişkili hastalıkla uyumlu olabilecek bulgular saptanmıştır. Ameliyat sonrası 9. ayda asemptomatik ALT (67 U/L) ve GGT (182 U/L) yüksekliği gelişmiştir. IgG4 düzeyi yine normal sınırlar içinde bulunmuştur. Gadoksetat sodyum ile çekilen MR'da karaciğerde yer yer enflamasyon ile uyumlu alanlar gözlenmiştir. Hastaya günde 30 mg prednizolon başlanmıştır. Bir ay sonra biyokimyasal bulgular tamamen düzelmiştir. Steroid dozu aşamalı olarak azaltılmış, tedaviye azatiyopürin eklenmiştir. Altı aylık izlemde klinik ve biyokimyasal sorun saptanmamıştır.

SONUÇ: Perihiler kolanjiokarsinom ön tanısıyla hepatobilier rezeksiyon yapılan ve piyeste IgG4 ile ilişkili hastalık saptanan vakalarda, kalan karaciğerde nüks görülebilir. Ömür boyu izlem yapılması ve biyokimyasal/radyolojik bulgular ortaya çıkarsa, immünosüpresif tedavi uygulanması gereklidir.

Anahtar Kelimeler: Perihilerkolanjiyokarsinom,IgG-4 ilişkili Kolanjit, Klatskin tümörü, sklerozan kolanjit, Ksantogranülomatöz kolesistit

AuthorToEditor: Sayın Bilim Kurulu'na Ben Recep Tayyip Erdoğan Üniversitesi Tıp Fakültesi, dönem beş öğrencisi olarak, önümüzdeki kongrede sunmayı planladığım bildiri ile ilgili olarak sizlere ulaşmak istiyorum. Bu kongre, alanında uzman hocalarla bir araya gelme fırsatı sunmakta ve bu tür bir etkileşim, hekimlik kariyerim açısından değerli bir deneyim kazandıracaktır. Kongrede gerçekleştireceğim bildiri sunumu, hem akademik gelişimime katkı sağlayacak hem de güncel tıbbi bilgilerin değişimi açısından önemli bir platform sunacaktır. Öğrenci olarak bu fırsatı değerlendirebilmek adına, kongreye katılabilmem için bir kayıt kontenjanı tahsis edilmesini arz ederim. Ulaşım ve konaklama düzenlemelerimi kendim gerçekleştireceğim. Bu süreçte göstereceğiniz destek ve anlayış için şimdiden teşekkür eder, kongrede bilimsel paylaşımların bir parçası olmayı umut ederim. Saygılarımla, Muhammed Ali Özdemir Recep Tayyip Erdoğan Üniversitesi Tıp Fakültesi Dönem 5 Öğrencisi

S-16 WHİPPLE SONRASI KOMBİNE KOMPLİKASYONLAR; İNTRALUMİNAL KANAMA VE PANKREAS FİSTÜLLERİ

Ahmet Ağların, *Mustafa Yener Uzunoğlu, Mehmet Akif Üstüner, Mehmet Can Aydin*
Bursa Şehir Hastanesi, Genel Cerrahi Ana Bilim Dalı, Bursa

ÖZET
Pankreatikoduodenektomi sonrası en sık görülen erken dönem komplikasyonlar pankreatik fistül,gecikmiş gastrik boşalma, kanamadır. Nadir de olsa mevcut ciddi komplikasyonlar bir arada görülebilir. Bu komplike hastalara iyi bir postoperatif bakım sağlamak için olası komplikasyonları tanımak ve erken müdahale etmek zorunludur. Whipple prosedürü uyguladığımız hastamızda pankreatik fistül ile birlikte intraluminal kanamanın birlikte görüldüğü hastamızın yönetimini sunmayı amaçladık.
Anahtar Kelimeler: Whipple; Pankreas fistülü; Pankreatikoduodenektomi;

AMAÇ
Artan cerrahi deneyim ve hasta yönetimi ile birlikte mortalite oranları giderek azalmakta fakat morbidite yüksek volümlü merkezlerde dahi sorun olmaya devam etmektedir.Görülen postoperatif komplikasyonlar günümüzde multidisipliner yaklaşımlarla takip edilmekte ve yönetilmektedir.Nair de olsa bu mortaliteye neden olabilecek komplikasyonlar kombine şekilde bir arada görülebilmektedir. Biz de bu kombine komplikasyonları yaşadığımız hastamızı ve yönetimini kongremizde sunmayı amaçladık.

OLGU SUNUMU
58 Yaş erkek hasta pankreas başında kitle nedeniyle pankreatikoduodenektomi yapıldı. Postoperatif 3. gün dren amilaz değeri pankreatik fistül ile uyumlu değerlendirildi. Postoperatif beşinci günde yoğun bakım takibinde iken hematemez gelişti, gastroskopide gastrojejunostomi anastomozunda hemoraji tespit edildi ve skleroterapi yapıldı. Postoperatif sekizinci günde batında defansı olan ve hemodinamisi bozulan hastaya yapılan CT görüntülemesinde ince bağırsaklar dilate, gastrojejunostomi ve jejunojejunostomi proksimalde dilate idi, aynı zamanda hastanın batın drenlerinden safra gelmeye başladı. Hasta operasyona alınarak jejunojejunostomi anastomozunu bozuldu, yenilendi, pankreatikojejunostomide ve hepatojejunostomide %30 luk anastomoz ayrılması gözlendi.Pankreatikojejunostomi güçlendirildi.Omega ans bozuldu roux-en-y anastomoz yapıldı. Postoperatif kırkbeşinci günde taburcu edildi.

Tartışma

Pankreatikoduodenektomi sonrası görülen komplikasyonlar başta postoperatif pankreatik fistül olmak üzere mortaliteye neden olabilecek çok ciddi durumlardır.Bu komplikasyonların kombine olması postoperatif yönetimi zorlaştırmakta ve multidisipliner yaklaşımlar gerektirmektedir.Olası komplikasyonların birlikte görüldüğü durumlarda girişimsel radyoloji,gastroenteroloji ve genel cerrahi ekiplerinin bir arada mücadelesi hastanın doğru yönetimi için olmazsa olmazdır.

SONUÇ

Pankreatikoduodenektomi sonrası ortaya çıkan komplike komplikasyonlar deneyimli cerrahi ekibi ve multidisipliner yaklaşım ile yönetilmesi sürece doğrudan katkı sağlamakta.Biz de bu kombine komplikasyonlar meydana gelen hastayı multidisipliner olarak yönettik.**Anahtar Kelimeler:** Whipple,Pankreas fistülü,Pankreatikoduodenektomi

S-17 HEPATOİD ADENOCARCİNOMA METASTASİS OF THE STOMACH MİMİCKİNG PERFORATİON: CASE REPORT

Zeki Ogut
Clinic Of General Surgery, Elazıg Fethi Sekin City Hospital, Elazığ, Turkey

INTRODUCTION: Hepatoid adenocarcinoma is a rare neoplasm that occurs in organs or tissues other than the liver, has hepatocyte-like differentiation and morphological features similar to hepatocellular carcinoma. One of the most common sites where hepatoid adenocarcinomas are detected is the stomach. It is aimed to present a case diagnosed with bile produced from intra-abdominal metastatic areas.

Case presentation: A 73-year-old female patient was evaluated for abdominal pain during intensive care unit admission and free pus was detected in the abdomen. Abdominal ultrasonography revealed that the liver parenchyma was not cirrhotic and viral serology was negative. WBC: 11.6 CRP: 174 mg/L. Radiological imaging was evaluated as no perforation. Bile content was detected in the USG-guided paracentesis, and acute abdomen was considered and the patient underwent diagnostic laparotomy. No perforation was detected in intra-abdominal organs during exploration. Excisional biopsy was taken from several implants on the omentum and cholecystectomy was performed. Histopathological evaluation was reported as hepatoid adenocarcinoma metastasis of gastric origin.

CONCLUSION: Hepatoid adenocarcinoma of the stomach is a neoplasm that is usually seen in advanced age, has a very aggressive clinical course and poor prognosis. Since there are no specific findings in clinical symptoms and imaging, the diagnosis is usually made in advanced stages. In this case, the bile formed with hepatocyte-like differentiation was effective in the decision for emergency surgery. There is no standard treatment for this neoplasm, which can be seen in many different organs. More studies are needed for a better diagnosis and treatment plan.

Anahtar Kelimeler: Hepatoid Adenocarcinoma Metastasis, Perforation, Surgery

A Perioprative İmage

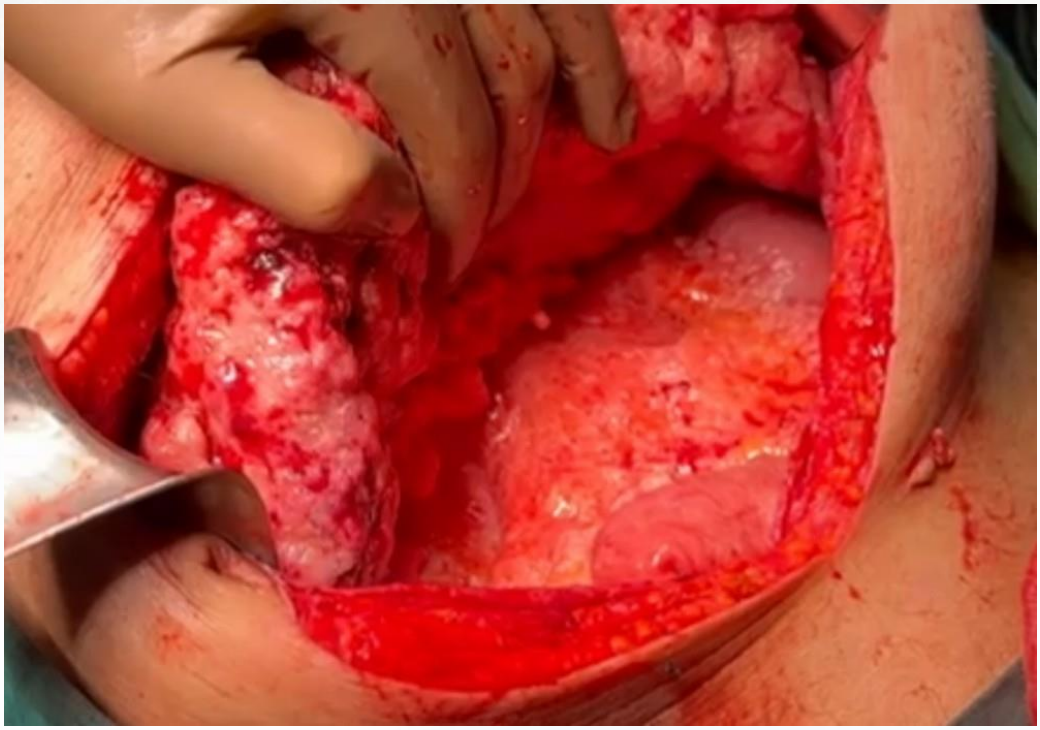

Microphotograph of polygonal-shaped cell islands with prominent eosinophilic cytoplasm belonging to hepatoid adenocarcinoma (Hematoxylin & Eosin stain, X200).

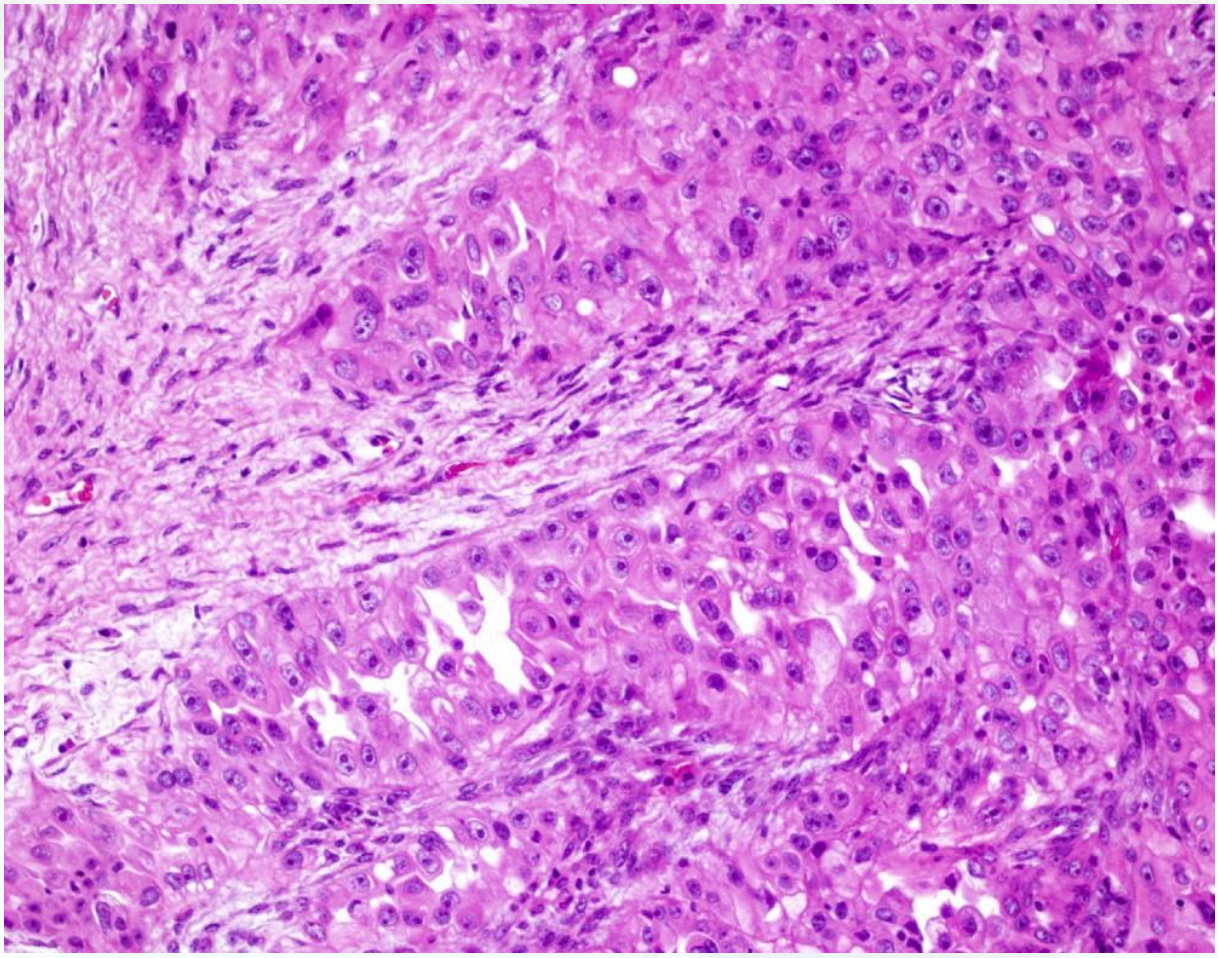

S-18 SAFRA KESESİ MALİGN TÜMÖRLERİNDEKİ DENEYİMLERİMİZ

Emir Şen, *Mustafa Yener Uzunoğlu, Selim Özçelik, Eray Can Akıncı, Mehmet Akif Üstüner*
S.B.Ü. Bursa Tıp Fakültesi Bursa Şehir Hastanesi Genel Cerrahi A.B.D.

AMAÇ: Safra kesesi malign tümörü, safra ağacının en yaygın ve agresif malignitesi olup gastrointestinal sistemin 5.sıklıktaki tümörlerindendir. Nadir görülen bir hastalıktır. Safra kesesi kanseri hastaların az bir kısmı cerrahi rezeksiyona olanak sağlayan bir evrede saptanmasıyla oldukça mortal seyreden bir hastalık olmaya devam etmektedir..Komşu organlara direk yayılım, lokal lenf nodu metastazı ya da yaygın metastatik hastalık şeklinde ya da insidental olarak kolesistektomide saptanabilir.
Bu çalışmamızda merkezimizde opere edilmiş ve patolojik tanı olarak Safra kesesi Malign Tümör tanısı almış hastaları sunmayı amaçladık.
YÖNTEM: Kliniğimizde Eylül 2019 – Eylül 2024 tarihleri arasında çeşitli endikasyonlarla yapılan 6200 kolesistektomi olgumuzda safra kesesi malign tümör tanısı alan 11 hastayı retrospektif olarak değerlendirildi.
BULGULAR: 11 Safra Kesesi Malign tümör olan hastaların ortalama yaşı 70(48-82); 2'si (%18'i) erkek, 9'u(%82'si) kadındır. 6 hastada laparoskopik kolesistektomi sonrasında insidental olarak malignite saptandı. Laparoskopik kolesistektomi olan 4 hastada pT2 olarak,1 hastada T1, 1 hastada T3 olarak raporlanmıştır. 3 hastaya sonrasında definitif cerrahi yapılmıştır. Definitif cerrahi sonrası patolojilerde maligniteye rastlanmamış olup ortalama yatış süresi 13'dür. Definitif cerrahi sonrası 1 hastada yara yeri enfeksiyonu 1 hastada ise ileus gelişmiş olup, ileus sonrası hasta operasyona alındı ve bridektomi yapıldı. 1 hasta safra kesesi perforasyonuna bağlı olarak acil olarak opere edilmiş olup patolojisi pT3N1 olarak raporlanmıştır. 4 hastada malignite şüphesiyle açık operasyona alınmıştır. Açık operasyona alınan hastalardan 1'i pT2, 1 hastada pT3N2MX, 1 hastada pT4, 1 hastada pT3N1 olarak değerlendirildi ve pT3N1 olarak patoloji sonucu raporlanan hasta post op 63.günde ek hastalıklarından dolayı ex olmuştur. Açık cerrahi yapılan hastaların ortalama yatış süresi 22 gündür. Toplamda hastanede takibi yapılan 1 hasta ex olmuştur.
SONUÇ: Safra kesesi malignitesi nadir görülen tümörlerdendir. Genelde hastalar ileri evrelerde saptanmaktadır. Kadın cinsiyet ve ileri yaş, safra kesesi kanserleri için demografik risk faktörleridir. Adenokarsinom, safra kesesi kanserlerinin çoğunluğunu oluşturur. Cerrahi, safra kesesi kanseri için tek küratif tedavidir. Çalışmamız literatürle benzer sonuçları içermektedir.**Anahtar Kelimeler:** safra kesesi, safra kesesi tümör, adenokarsinom, kolesistektomi

Abdominal BT

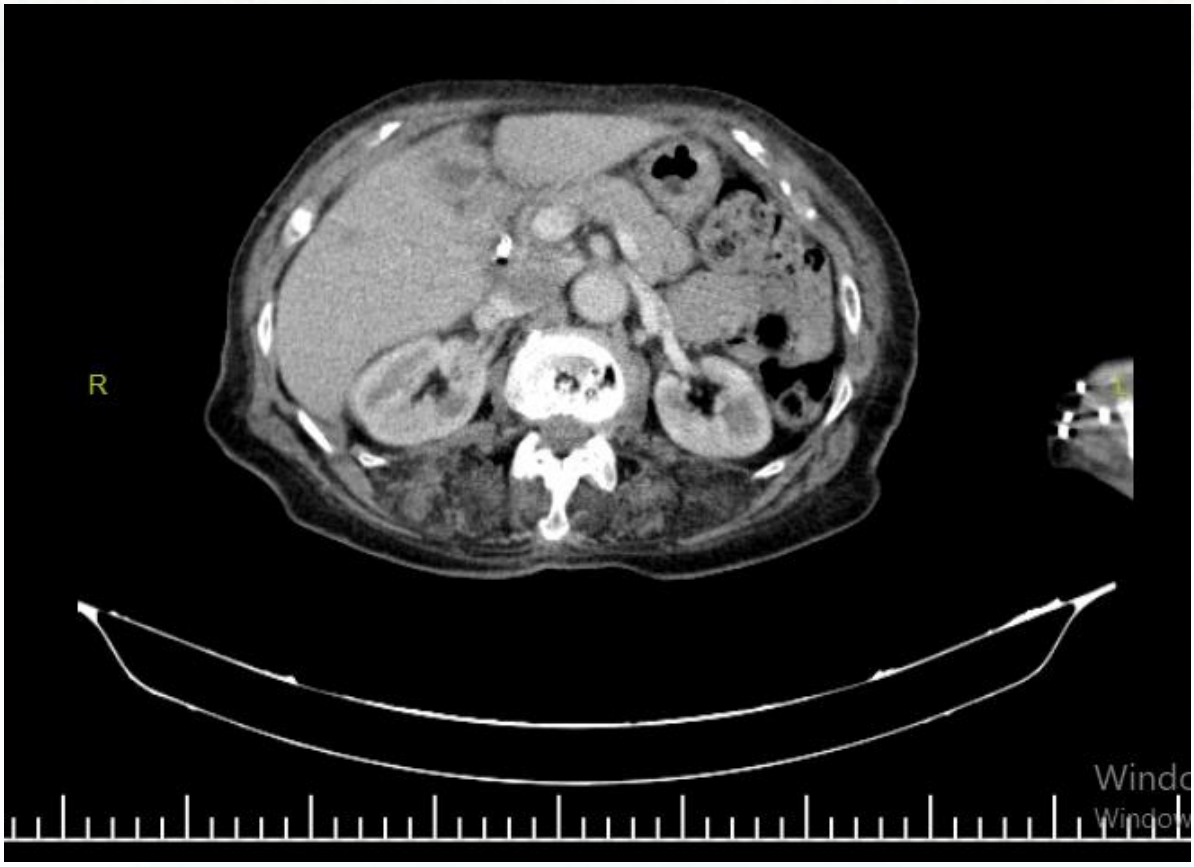

Rezeksiyon Sonrası- İntraoperatif

AuthorToEditor: Genel cerrahi asistanıyım. Akademik çalışmalara katılmaktan mutluyum. Saygılarımla

S-19 HEPATOSELÜLER KANSER VE SAĞ ATRİYUMA UZANAN TÜMÖR TROMBOSU: VAKA SUNUMU

Adem Tunçer, *Emrah Sahin, Veysel Ersan, Abuzer Dirican, BÜLENT ÜNAL*
Florya Medikal Park Hastanesi, Organ Nakli Bölümü, İstanbul

Hepatoselüler kanser (HCC), kanserle ilişkili ölümlerin önde gelen nedenlerinden biridir. Risk faktörleri arasında hepatit B ve C virüs enfeksiyonları ile diğer siroz etkenleri bulunmakla birlikte, bazen primer bir tümör olarak da ortaya çıkabilir. HCC'de intrahepatik vasküler invazyon ve tümör trombüsü sık karşılaşılan durumlardır. Ancak tümör trombüsünün vena kava inferior (VCI) ve VCI yoluyla sağ atriyuma yayılımı nadir görülür. Bu olgu ile vena kava inferior ve sağ atriyuma uzanan trombüslerle komplike olmuş HCC vakasında başarılı cerrahi tedaviyi sunmayı amaçladık.
72 yaşında erkek hasta karaciğerin sağ lobunda kitle tespit edilmesiyle başvurdu. Yapılan trifazik dinamik tomografi incelemesinde, karaciğer sağ lobda 140x130x115 mm boyutlarında bir tümör saptandı. Serum alfa-fetoprotein (AFP) 19.6 olan hastanın eliza kan değerleri normal idi. Tümör trombüsünün vena kava inferioru izleyerek sağ atriyuma kadar uzandığı gözlemlendi. Preoperatif hazırlıkları tamamlanan hastaya, tromboendovenektomi ve sağ hepatektomi yapıldı. Postoperatif yoğun bakım ve servis takibi sorunsuz geçen hasta, ameliyatın 5. gününde taburcu edildi. Takibinin birinci ayında yapılan kontrollerde AFP düzeyi 3.8 olarak tespit edilen ve BT görüntülemesinde rezidü tümör saptanmayan hasta, stabil durumdadır.
Hepatik tümörlerin rezeke edilebildiği durumlarda, primer tümörle birlikte trombotik kitlenin tamamen çıkarılması cerrahi müdahale ile mümkündür. Ancak cerrahi endikasyonların titizlikle değerlendirilmesi gereklidir.

Anahtar Kelimeler: Vena Kava İnferior, Sağ Atriyum, Hepatoselüler Kanser

Figure-1

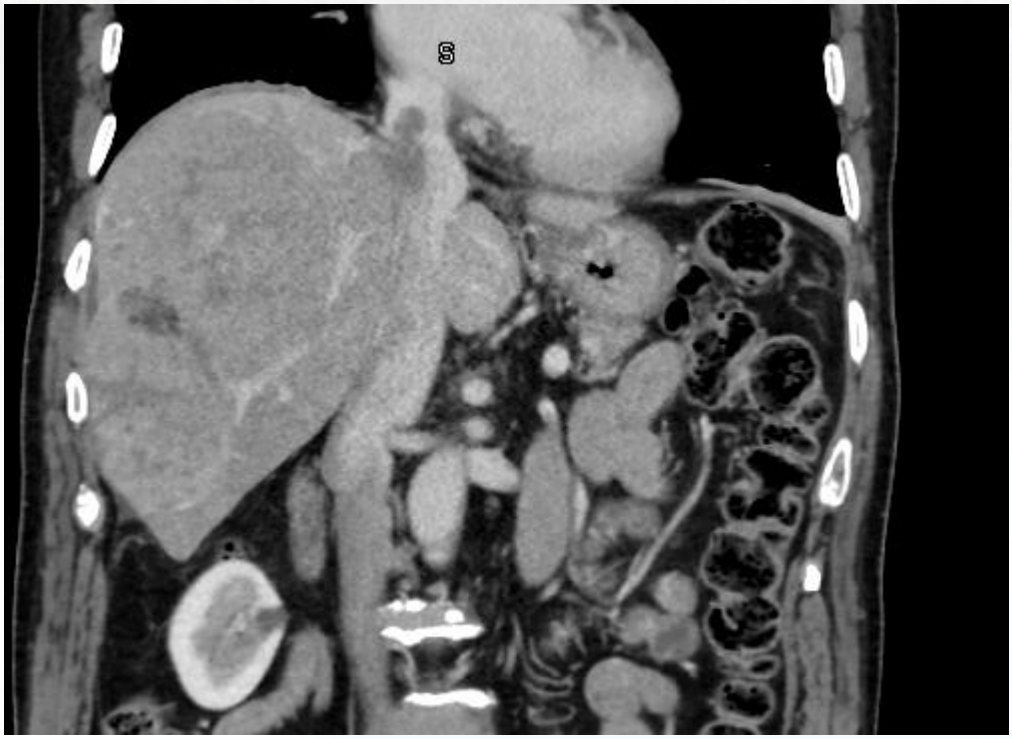

karaciğer sağ lobtaki tümörü ve trombüsü VCİ'dan sağ atriuma uzanan trombüsün BT görüntüsü

Figure-2

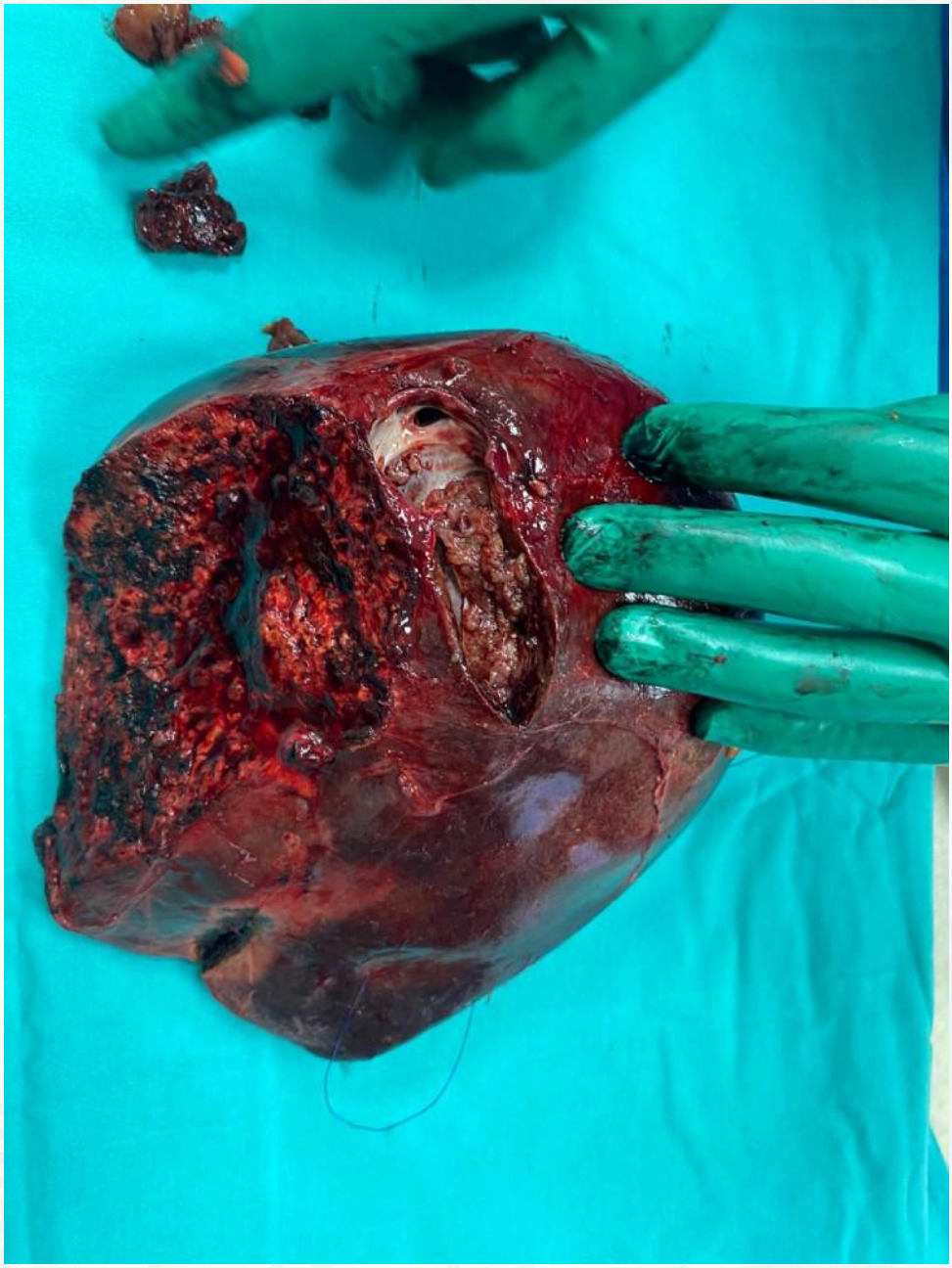

Ameliyat sırasında ve sonrasında tümör ve trombüsü gösteren resim

Figure-3

ameliyat sonrası 1 aydaki kontrol BT görüntüsü.

S-20 ERCP'DE ZOR DURUM: KOLEDOK İÇİNDE SIKIŞMIŞ BASKETİN YÖNETİMİ

***Hasan Doğru*[1]**, *Müfit Şansal*[3], *Gökhan Garip*[2], *Mehmet Can Aydın*[1], *Mehmet Akif Üstüner*[1]
[1]*Sağlık Bilileri Üniversitesi, Bursa Tıp Fakültesi, Genel Cerrahi Anabilim Dalı, Bursa*
[2]*Bursa Şehir Hastanesi, Genel Cerrahi Kliniği, Bursa*
[3]*Bursa Şehir Hastanesi, Gastroenteroloji Cerrahisi Kliniği, Bursa*

ERCP, safra kanalı taşlarının yönetiminde yaygın bir yöntem olarak kullanılmaktadır. Ancak bu işlemler sırasında pankreatit, kanama ve kolanjit gibi komplikasyonların yanı sıra, dormia basketinin sıkışması gibi nadir durumlar da görülebilmektedir. Bu çalışmada, ERCP sırasında koledok içinde sıkışan bir dormia basketinin açık cerrahi ile çıkarıldığı bir vaka sunulmaktadır.

GİRİŞ:

ERCP, safra kanalı taşlarının çıkarılmasında standart bir yöntemdir. Taş çıkarımı için endoskopik sfinkterotomi ile balon veya basket kullanımıyla %85-90 oranında başarı elde edilmektedir. Bununla birlikte, komplikasyonları tanımak ve bunlarla başa çıkmak kritik öneme sahiptir.Bu çalışmada, ERCP sırasında meydana gelen nadir bir komplikasyon olan sıkışmış bir Dormia basketi vakası sunulmaktadır. Bu durumda hasta, basketin çıkarılması için açık cerrahiye geçmiştir.

VAKA:

80 yaşında koroner arter hastalığı ve hipotroidi tanılı daha önce birkaç kez kolesistit atağı geçirmiş bir erkek hasta, sarılık, ateş, karın ağrısı, bulantı ve kusma şikayetleri ile acil servise başvurmuştur. Fizik muayenede ikterik görünüm ve Murphy pozitif bulunmuş, laboratuvar testlerinde yüksek bilirubin seviyeleri saptanmıştır. Görüntüleme ile safra kesesinde 11 mm boyutunda taşlar ve koledokta 7 mm çapında koledokolithiazis tespit edilmiştir. ERCP sırasında, Balon basket ile koledoktan kalkül ekstraksiyonu yapılmış ancak basket kateter koledokta takılı kalmıştır. Çeşitli balonlar ile papilla genişletilmeye çalışılmış, ancak basket çıkartılamayınca acil cerrahi müdahale kararı alınmıştır. Açık cerrahide koledok eksplore edilmiş, basket ve taşlar çıkarılmıştır. Hasta postop 13. Gününde sistik kanül ile tabucu edilmiştir.

TARTIŞMA:

ERCP'nin yaygın komplikasyonları arasında hiperamilazemi, pankreatit ve perforasyon bulunmaktadır. Basket sıkışması, vakaların %0,8-5,9 oranında görülmekte olup, genellikle sert iri taşlar nedeniyle oluşmaktadır.Sıkışmış taş ve Dormia basketinin

çıkarılması için birçok prosedür bildirilmiştir. Sfinkterotominin genişletilmesi, taşın kırılması için ESWL, mekanik, elektrohidrolik veya lazer litotripsi ile çözücü ajanlar, perkütan yöntemler

kullanılmaktadır. Başarız denemeler sonrası cerrahi müdahale genellikle gereklidir.

SONUÇ:

ERCP, biliyer sorunların yönetiminde etkili bir yöntemdir; ancak nadir komplikasyonlarla başa çıkmak için yeterli deneyim ve imkanlar gereklidir. Diğer yöntemler başarısız olursa cerrahi müdahale ikinci seçenek olarak değerlendirilmelidir.

Anahtar Kelimeler: dormia basket, ERCP, kolelitiazis

koledokta sıkışmış basket

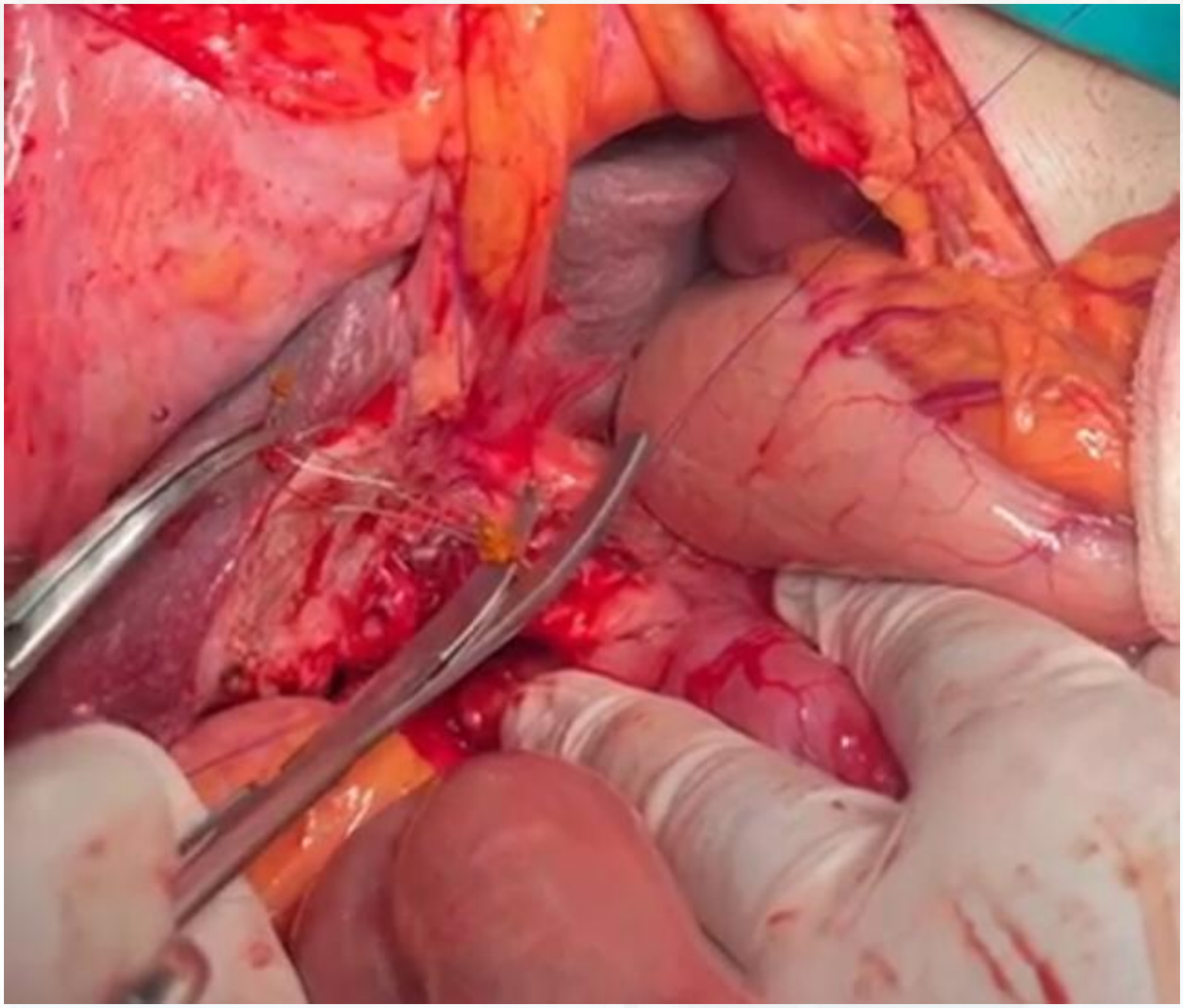

koledokta sıkışmış basket

koledokta sıkışmış basket ve taşlar

koledoktan çıkartılan taşlar

AuthorToEditor: OLGUNUN PEROP ÇEKİLMİŞ VİDEOLARI MEVCUTTUR.

S-21 HEPATOLİTİAZİS TEDAVİSİNDE ENDOSKOPİK VE CERRAHİ KOMBİNE YAKLAŞIM

Kemal Aslan, *Müfit Şansal, Mehmet Can Aydın, Ayşegül Bekdemir, Mehmet Akif Üstüner*
Bursa Şehir Hastanesi SBÜ Genel Cerrahi Anabilim Dalı,Bursa

GİRİŞ

Hepatikojejenostomi (HJ), safra yolu yaralanmaları gibi ciddi biliyer patolojilerin tedavisinde yaygın olarak kullanılan bir cerrahi yaklaşımdır. Bununla birlikte, zamanla HJ anastomoz bölgesinde tıkanma veya taş oluşumu gelişebilir. Bu olgu sunumunda, daha önce safra yolu yaralanması nedeniyle HJ yapılan,bilateral hepatolitiazis nedeniyle tıkanma ikteri ile başvuran bir hastada endoskopik ve cerrahi kombine yaklaşımla başarılı bir revizyon operasyonu gerçekleştirilen olgumuzu sunmayı amaçladık.

OLGU

50 yaşında erkek hasta 2014 yılında kolesistektomi sırasında safra yolu yaralanması gelişmiş ve bu nedenle HJ yapılmıştır. Hasta bize tıkanma ikteri, sağ üst kadran ağrısı, sarılık, iştahsızlık şikayetleri ile başvurdu.Hastanın laboratuvar testlerinde Total Bilirubin/Direkt Bilirubin: 11.8 mg/dl /8.5 mg/dL Alkalen Fosfataz: 247,GGT:109 ve AST ALT yüksekliği mevcuttu.Hastanın abdominal Bt ve Mr görüntülemesinde her iki intraheptaik safra yollarında dilatasyon ve bilateral hepatolitiazis izlendi.Buna ek olarak splenik hilusda ve mide perikardiyal alanda dilate venöz kolleteral vasküler yapılar(sekonder biliyer siroz?) izlendi. Hastaya mevcut bulgularla ilk aşamada perkütan transhepatik katater takıldı.Girişimsel radyoloji perkütan transhepatik olarak taşların çıkarılımayacağı tespit edilmesi üzerine hastaya operasyon planlandı.Mevcut hepatikojejenostomi anastomozu ve enteroenterostomi gözden geçirildi. Enteroenterostominin afferent bölümünden yapılan bir enterotomi aracılığıyla endoskop yerleştirildi. Endoskopla hepatikojejenostomi anastomozuna erişildi ve PTK (perkütan transhepatik kolanjiyografi) kateterleri görüntülendi. Kateterler aracılığıyla taşların durumu incelenmiş ve kolanjiyografi ile karaciğer içi safra yollarında taşlar tespit edildi. Hepatikojejenostomi anastomozu balon dilatasyonu ile genişletildi ve balon yardımıyla bir miktar taş ve çamur çıkarıldı. Ancak koledokun tam anlamıyla görülmemesi ve anastomozun yetersizliği nedeniyle HJ'nin revize edilmesine karar verildi. Bu aşamada, hepatikojejenostomi bozularak karaciğerin sol lob anterior ve posterior sektör kanalları teker teker taşlardan temizlendi. Hepatikojejenostomi, Roux-en-Y yöntemiyle yeniden yapılandırıldı. PTK kateterleri ince bağırsağa yerleştirildi.Hasta postop18. günde şifa ile taburcu edildi.

SONUÇ

Hepatolitiazis tanısı, kopmlikasyonları ve definitif cerrahi tedavisi açısından zor ve multidisipliner yaklaşım gerektiren bir durumdur.Tecrübeli merkezlerde ve multidisipliner yaklaşım ile hastalar definitif tedavi güvenli ve efektif bir biçimde kullanılabilir.

Anahtar Kelimeler: Hepatolitiazis,Hepatikojejunostomi,Biliyer Stenoz

Hepatikojejunostomi revizyon seviyesi görüntüsü

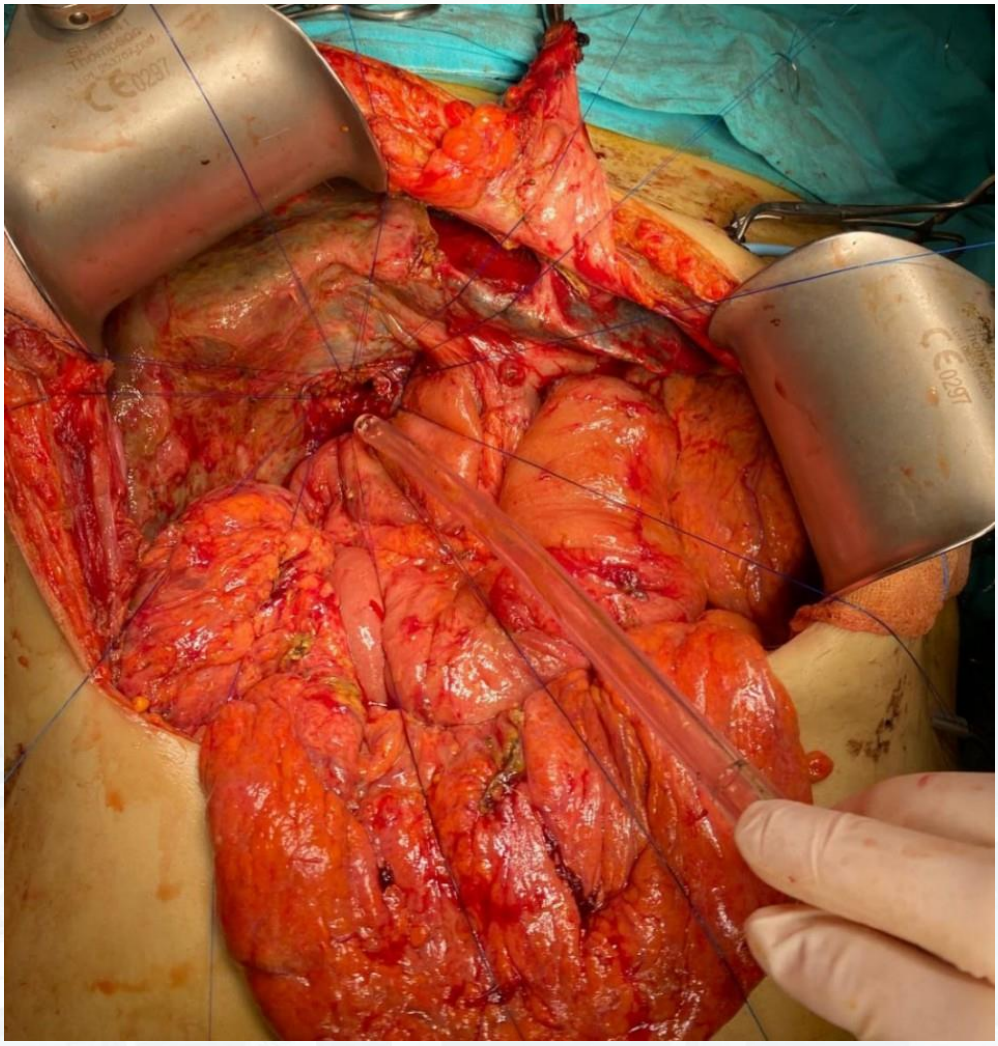

İntraoperatif Kolanjio Grafi Görüntüsü

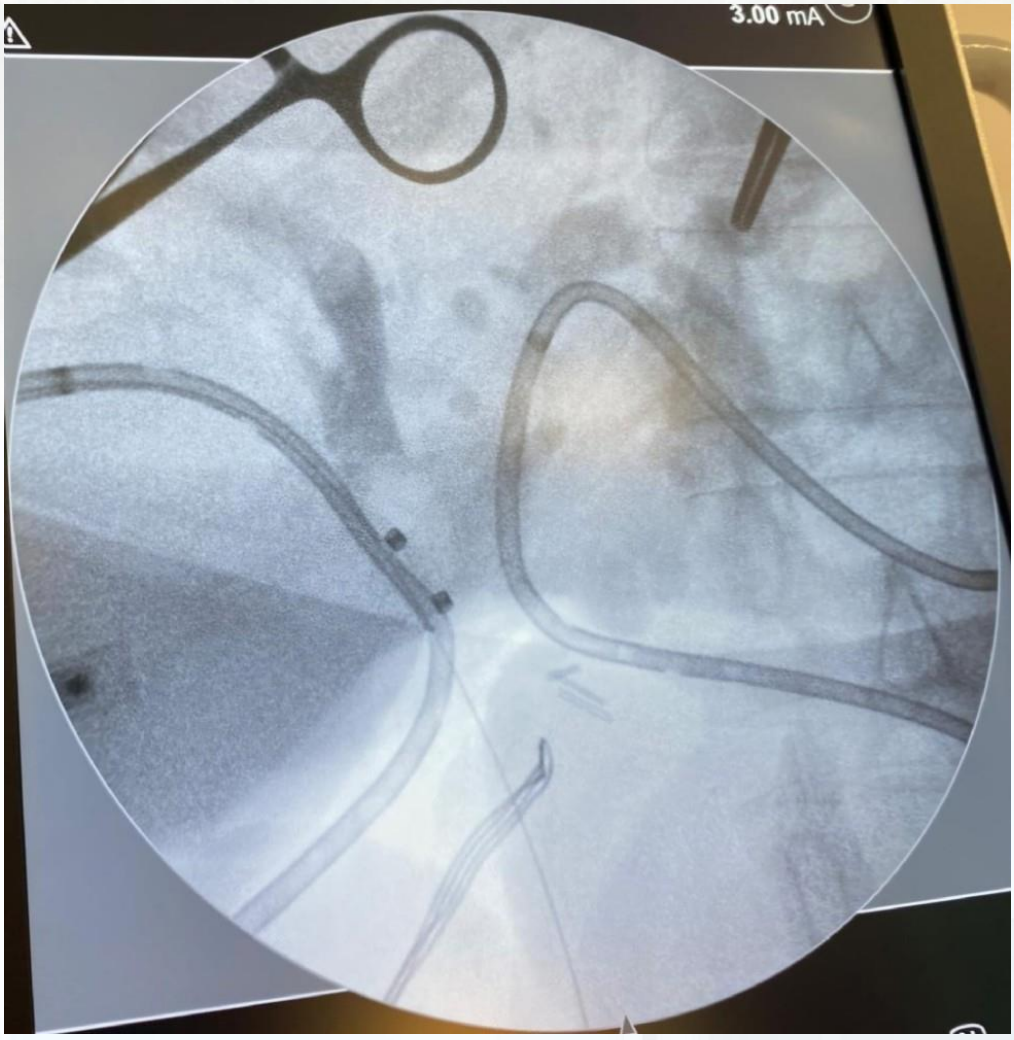

S-22 PANKREAS PSÖDOKİSTİNE ENDOSKOPİK YAKLAŞIM: TEK MERKEZ DENEYİMİ

Tuğçe Kocaalioğulları, *Müfit Şansal, Mehmet Serhat Özaydın, Ali Baybars, Mehmet Akif Üstüner*
Sağlık Bilimleri Üniversitesi Bursa Tıp Fakültesi Bursa Şehir Hastanesi Gastroenteroloji Cerrahisi Kliniği

AMAÇ: Psödokist pankreasın en sık görülen kistik lezyonudur ve genellikle pankreatit zemininde gelişir. Bu çalışmanın amacı endoskopik kistogastrostomi ile tedavi edilen pankreas psödokisti olgularını sunmaktır.

GEREÇ-YÖNTEM: Ocak 2021 ile Haziran 2024 tarihleri arasında pankreas psödokisti nedeniyle endoskopik işlem uygulanan hastalar retrospektif olarak değerlendirildi.

BULGULAR: Hastaların 9'u(%60) kadın, 6'ü (%40) erkek ve yaş ortalaması 48,2 idi. Psödokist etiyolojisi 13 (%86,6) hastada biliyer pankreatit, 2 (%13,3) hastada postpartum pankreatit olarak gözlendi. Endoskopik stent yerleştirilen 9(%60) hastaya kistogastrostomi, endoskopik girişimin başarısız olduğu 4(%26,6) hastaya laparotomi ve 2 (%22,2) hastaya doğrudan cerrahi kistogastrostomi uygulandı. Pankreatit ile invaziv girişim arasındaki ortalama süre 115 gündü. Stent uygulanan 6 (%40) hastada ve laparotomi yapılan 1 (%11,1) hastada işlem tekrarlandı. Stent uygulanan 4 hastada stent değişikliği yapıldı. Pan pankreas psödokist sınıflamasına göre tüm hastalar tip 4 idi. Ortalama 7 aylık takip süresinde 2 hastada yara yeri enfeksiyonu, 1 hastada ise karın içi apse ve 1 hastada pankreatik fistül gözlendi.

SONUÇ: Minimal invaziv endoskopik drenaj+stent ile kistogastrostomi pankreas psödokistlerinin tedavisinde ilk seçenek olarak kullanılabilir.

Anahtar Kelimeler: Psödokist, endoskopik kistogastrostomi, pankreatit

Anahtar Kelimeler: Psödokist, Endoskopik Kistogastrostomi, Pankreatit

KİSTOGASTROSTOMİ

HASTALARIN GENEL ÖZELLİKLERİ

AuthorToEditor: Değerli hocalarım, Bursa Şehir Hastanesinde genel cerrahi asistanıyım. Çok sevdiğim mesleğimde akademik açıdan ilerlemek ve kendimi her yönden geliştirmek çok istiyorum. Bu nedenle bu kongre için çok heyecanlıyım. İlginiz için çok teşekkür ederim.

YAŞ	CİNSİYET	ENDİKASYON	PERKÜTAN DRENAJ	ENDOSKOPİK GİRİŞİM	KİSTOGASTROSTOMİ	HASTANEDE KALIŞ SÜRESİ	TEKRARLAYAN GİRİŞİM	STENT DEĞİŞİMİ	TAKİP SÜRESİ(AY)	KOMPLİKASYONLAR	SINIFLAMA (TİP)
35	K	POSTPARTUM BİLİYER PANKREATİT	-	BAŞARILI	ENDOSKOPİK STENT	45	+	-	7	-	4
66	K	BİLİYER PANKREATİT	-	-	LAPAROTOMİ	60	-	-	7	YARA YERİ ENFEKSİYONU	4
	E	POSTPARTUM BİLİYER PANKREATİT	BAŞARILI	BAŞARILI	ENDOSKOPİK STENT	90	+	+	6	-	4
24	K	BİLİYER PANKREATİT	-	BAŞARILI	ENDOSKOPİK STENT	60	+	-	5	-	4
50	E	BİLİYER PANKREATİT	-	BAŞARISIZ	LAPAROTOMİ	150	-	-	8	-	4
69	E	BİLİYER PANKREATİT	-	BAŞARISIZ	LAPAROTOMİ	45	+	-	10	YARA YERİ ENFEKSİYONU	4

54	E	BİLİYER PANKREATİT	-	BAŞARISIZ	LAPAROTOMİ	360	-	-	5	-	4
58	K	BİLİYER PANKREATİT	BAŞARILI	-	LAPAROTOMİ	45	-	-	12	İNTRAABDOMİNAL APSE	4
61	K	BİLİYER PANKREATİT	-	BAŞARISIZ	ENDOSKOPİK STENT	180	+	+	3	-	4
46	K	BİLİYER PANKREATİT	-	BAŞARILI	ENDOSKOPİK STENT	50	-	-	3	-	4
53	K	BİLİYER PANKREATİT	-	BAŞARILI	ENDOSKOPİK STENT	100	-	-	3	-	4
56	E	BİLİYER PANKREATİT	-	BAŞARILI	ENDOSKOPİK STENT	60	+	+	3	-	4
34	E	BİLİYER PANKREATİT	BAŞARILI	BAŞARILI	ENDOSKOPİK STENT	40	-	-	3	-	4
34	K	BİLİYER PANKREATİT	-	BAŞARILI	ENDOSKOPİK STENT	45	+	+	5	-	4
50	K	BİLİYER PANKREATİT	-	BAŞARISIZ	LAPAROTOMİ	70	-	-	5	PANKREATİK FİSTÜL	4

S-23 BATIN İÇİ SARKOMLARDA BİYOMARKERLARIN NÜKSÜ ÖNGÖRMEDEKİ ETKİNLİĞİ

Adem Şentürk
Sakarya Eğitim Araştırma Hastanesi

AMAÇ: Bu araştırmanın amacı, batıniçi sarkom hastalarında hemoglobin, albumin, lenfosit ve platelet (HALP) skoru, lenfosit-C-reaktif protein oranı (LCR) ile CRP/Albumın oranı gibi biyokimyasal belirteçlerin oranlarının hastalığın sağ kalım ve nüksünü öngörüp öngöremeyeceğini araştırmaktır.
MATERYAL-METOD: Bu retrospektif araştırmaya, kliniğimizde Ocak 2014- Mart 2024 tarihleri arasında batıniçi sarkom nedeniyle opere edilen ve nüks gelişen (n:23) 18 yaş üstü erişkin hastalar dahil edilmiştir. Hastalar nüks gelişen (n:13) ve nüks gelişmeyen (n:10) olmak üzere iki gruba ayrılmıştır. Hastaların preoperatif biyokimya verilerinden, HALP ve CRP/Albumın skorları ile LCR oranları hesaplanmış ve bu oranlardaki farklılıkların patolojik bulguları erken dönemde öngörüp öngöremeyeceği analiz edilmiştir.
BULGULAR: Araştırmadaki nüks gelişmeyen grupta yer alan hastaların 5 (%21,7) erkek olurken, nüks gelişen grupta yer alan hastaların 6'sı (%34,8) erkekti. Nüks gelişen hastaların yaş ortalamaları 55,44±15,27 (23-70) yıl ve ortalama sağkalım süreleri 22,44±20,68 (0-60) ay olurken, nüks gelişmeyen hastaların yaş ortalamaları 67,13±14,14 (44-79) yıl ve ortalama sağkalım süreleri 26,75±28,78 (6-84) aydı. Batıniçi sarkomu bulunan hastalar için CRP/ALBÜMIN değeri için kesim noktası 0,68, HALP değeri için kesim noktası 29,42, LCR değeri için kesim noktası 0,42 olarak bulundu. Araştırmamızda düşük HALP skoru bulunan hastaların hastalıksız sağkalım sürelerinin (18,83 ay) yüksek HALP skoruna sahip hastalardan anlamlı olarak daha kısa olduğu (24,55 ay) saptandı ($p<0,01$). Bunun yanı sıra düşük LCR skoruna hastaların hastalıksız sağkalım sürelerinin (22,50 ay), yüksek LCR skoruna sahip hastalardan anlamlı olarak daha kısa (25,05 ay) olduğu gözlendi ($p<0,01$). Ayrıca düşük CRP/albümin değerine sahip hastaların hastalıksız sağkalım sürelerinin (18,63 ay), yüksek CRP/albümin değerine sahip hastalardan anlamlı olarak daha uzun olduğu (29,67 ay) saptandı ($p<0,01$). HALP, LCR ve CRP/Albumin skorları ile nüks arasında güçlü bir korelasyon vardı ($p<0.05$).
SONUÇ: Düşük HALP, düşük LCR ve düşük CRP/Albümin skorlarının, batıniçi sarkom hastalarda ameliyat sonrası genel sağkalım ve nüksü öngörmede önemli bağımsız prognostik faktörler olduğu belirlendi.

Anahtar Kelimeler: Batıni çi sarkom kanseri, biyobelirteçler, prognoz, nüks, sağkalım

S-24 ZOR SAFRA KESESİ OPERASYONLARINDA SUBTOTAL KOLESİSTEKTOMİLER

Selim Özçelik, *Müfit Şansal, Emir Şen, Eray Can Akıncı*
Sağlık Bilimleri Üniversitesi Bursa Tıp Fakültesi

GİRİŞ

Laparaskopik kolesistekomi akut kolesistit ve koletiazis tedavisinde altın standarttır. Ancak bazı vakalarda safra yolu yaralanması meydana gelmemesi için hastalarda subtotal kolesistektomi edilebilir.

MATERYAL-METOD

Kliniğimizde 2023 -2024 yılları arasında subtotal kolesistektomi yaptığımız 10 hastayı sunduk.

BULGULAR

Hastaların 7 si (%70) kadındı. Hastaların yaş ortalaması 48(25-78) idi. Hastanede kalış süresi 3.8(1-10) idi. Preoperatif dönemde hastaların hepsi akut taşlı kolesistit atağı geçirirken 8'inde(%80) koledokolitiazis mevcuttu. Operasyon öncesi 7(%70)hastaya koledokolitiazis nedeniyle ERCP(Endoskopik Retrograd Kolanjiyo Pankreatografi) yapıldı. ERCP yapılamayan 1(%10) hastaya PTK(Perkütan transhepatik kolanjiyografi) kateteri takıldı. Hastaların 9 'unun (%90) ameliyatı laparaskopik olarak tamamlanırken 1(%10) hastada açığa geçildi. Subtotal kolesistektomide kalan safra kesesi güdüğü 5(5%50) hastada stapler ile,5 hastada (%50) sütür ile kapatıldı. Hastaların hiç birinde mortalite gelişmedi. Morbidite olarak 2(%20) hastada yara yeri enfeksiyonu,3(%30)hastada post operatif atelektazi ve pnömöni gelişti. Hiç bir hastada safra fistülü gelişmedi.

SONUÇ

Laparaskopik kolesistektomilerde önemli olan güvenli kolesistektomidir. Özellikle akut atak geçirmiş,daha önce koledokolitiazis öyküsü olan ve ERCP yapılmış hastalarda güvenli kolesistektomi için subtotal kolesistektomi tercihlerden bir tanesidir.

Anahtar Kelimeler: Subtotal kolesistektomi, akut kolesistit, ERCP

Subtotal Kolesistektomiler

Hasta No	Yaş	Cinsiyet	Ameliyat şekli	Yatış Süresi	Preop işlem	Kolesistektomi
1	63	Erkek	Stapler	8	-	Laparaskopik
2	77	Kadın	Sutur	3	PTK takılması + ERCP	Açığa konversiyon
3	61	Kadın	Sutur	10	ERCP	Laparaskopik
4	37	Kadın	Sutur	1	Kistogastrostomi	Laparaskopik
5	35	Kadın	Sutur	1	ERCP	Laparaskopik
6	35	Erkek	Stapler	2	ERCP+Kistogastrostomi	Laparaskopik
7	60	Kadın	Sutur	3	ERCP	Laparaskopik
8	70	Erkek	Stapler	3	-	Laparaskopik
9	25	Kadın	Stapler	2	-	Laparaskopik
10	78	Kadın	Stapler	5	ERCP	Laparaskopik

POSTER BİLDİRİLER

P-1 REKTUMDA YABANCI CİSİM PERFORASYONU

Nazmi Burak Tarakçi[1], *Mehmet Fatih Günbatili*[2], *Murat Deveci*[2], *Tuğçe Kocaalioğullari*[3], *Mehmet Can Aydin*[3], *Mehmet Akif Üstüner*[1]
[1]*nazmi Burak Tarakçı*
[2]*mehmet Can Aydın*
[3]*mehmet Akif Üstüner*

AMAÇ

Yabancı cisimlerin rektuma yerleştirilmesi ender görülen bir tıbbi problemdir. Cinsel uyarımın dışında yabancı cisimler rektuma cinsel saldırı, prostat masajı, kaza, ilgi çekmek ya da kabızlıktan kurtulmak için yerleştirilmektedir. Rektal yabancı cisimlerin ciddi komplikasyon yaratma riskinden dolayı bu hastalara yaklaşım ve tedavi süreci multidisipliner uygulama gerektirmektedir.

MATERYAL-YÖNTEM

Cisimlerin makat kanalından yukarıya doğru itilmesi durumunda öncesinde elle, cerrahi bir alet yardımıyla veya endoskopi ile alınmaya çalışılır. Başarılı olunmazsa cerrahi girişim gerekebilmektedir. Makatta yabancı cisim nedeniyle bağırsakta kanama, makat çatlağı, rektum perforasyonu, bağırsak düğümlenmesi veya peritonit gibi komplikasyonlar gelişebilir. Kliniğimizde tedavi ettiğimiz bir olgunun tedavi yönetimini sunduk.

SONUÇLAR

43 yaşında erkek hasta karın ağrısı şikayetiyle tarafımıza başvurdu. Hasta yaklaşık 5 saat önce makatına oto-erotizm amaçlı havucu anal bölgeden içeriye doğru soktuğunu beyanetti. Takip eden süreçte artan karın ağrısı şikayetiyle acil servise başvurdu. Hemodinamisi ve vitalleri stabil olan hastanın fizik muayenesinde batın her dört kadranda da defans rebaund mevcuttu. Hasta ilk olarak ayakta direkt batın grafisi çekildi. Görüntülemelerinde diyaframaltı serbest hava ile karşılaşıldı. Bulgular perforasyon lehine değerlendirildi. Kontrastlı batın BT ile lokalizasyonu belirlendi. Rektosigmoid bileşkede olduğu düşünüldü. Hasta acil ameliyata alındı. Perfore alan'dan yabancı cisim çıkarıldı. Rektosigmoid bileşkedeki perforasyon primer onarıldı. Batın yıkandı. Sigmoid kolondan loop kolostomi açıldı. Post-op 6'ncı günde hasta şifa ile taburcu edildi.

ÇIKARIMLAR

Otoerotizm amaçlı rektuma yabancı cisim itilmesi, acil servislerde az rastlanılan klinik durumdur. Hastaların otoerotizmi gizlemek istemeleri, rektal yabancı cisimlerin anamnezi için tipiktir. Geliş şikayetleri alt batın-rektal bölge ağrısı ve konstipasyon gibi non-spesifik semptomlar olabilir. Fizik muayenede rektal tuşenin de içinde olduğu batın muayenesi yapılması tanı için önemlidir. Rektosigmoidoskopi tanı ve tedavi amaçlı olarak önemli bir yere sahiptir. Direkt karın grafileri, rektal yabancı cismin boyutlarının, yerleşiminin ve erken perforasyonun saptanmasında önemli olabilir. Kontrastlı batın tomografisi laparotomi gerektiren olgularda önemli bir tanı aracıdır.

Anahtar Sözcükler: Anüs; kolon, yabancı cisim perforasyonu; homoseksüellik; rektum;

Anahtar Kelimeler: Anüs; kolon, yabancı cisim perforasyonu,

ameliyat esnası

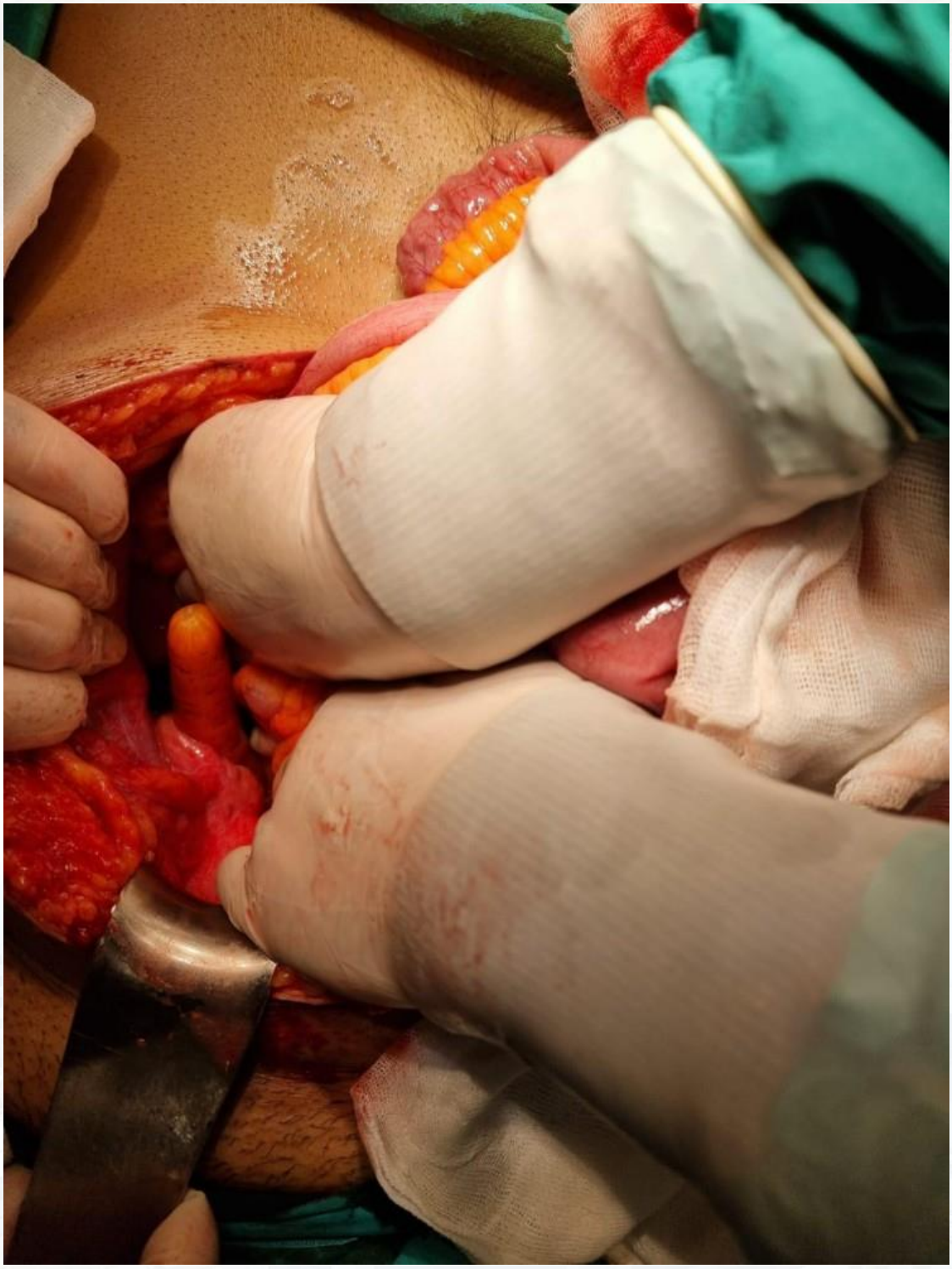

yabancı cisim (havuç)

P-2 NADİR AKUT BATIN SEBEBİ:PARADUODENAL HERNİ

Özge Bozdemir Altınışık, *Yunus Emre Topkaya, Aydın Aktaş, Maksude Esra Kadıoğlu*
Trabzon Kanuni Eğitim Araştıma Hastanesi,Genel Cerrahi Ana Bilim Dalı,Trabzon

Paraduodenal herni (PDH) internal herni olup ince bağırsağın duodenum dördüncü kısmından kaudala doğru kaymasıyla meydana gelir.PDH nadir görülmesine rağmen,kojenital internal hernilerin %25-53 ile en sık görülen şeklidir.PDH'ler embriyonel gelişim sırasında midgutun malrotasyonu sonucu treitz ın etrafında gelişen boşluklarda gelişir.Sol PDH tüm vakaların %40'ından sorumludur.PDH'ler en sık hayatın 4. Ve 6. Dekatında görülmektedir.Bulgular ve semptomlar genelde nonspesifiktir.Superior mezenterik arter sol PDH kese ağzının serbest kenarını oluşturur.Tıkanmanın akut döneminde SMA olan basıdan dolayı barsaklarda gangren meydana gelebilir.Buçalışmada bir PDH olgusunun tanı ve tedavi yönetimi irdelenmiştir.
33 yaş erkek hasta acil servise karın ağrısı,bulantı,kusma şikayetiyle başvurdu.Hastanın geçmişte benzer şikayetleri olduğu bu seferki daha şiddetli olunca acil servise başvurdu.Ek hastalığı yok.Daha önce geçirilmiş batın cerrahi öyküsü yok.3 gündür gaz çıkışı var gaita çıkışı yok.Vitalleri stabil olan hastanın yapılan fizik muayenesinde batın distandü ve yaygın hassasiyet mevcuttu.Defans var rebound yok.Bulantı var kusma yok.Laboratuar bulgularında lökosit 10.4 mm3,CRP 89,7 mg/l ALT 186 u/l AST 101 u/l bunun dışında diğer laboratuar bulguları normaldi.Çekilen direkt batın grafiside jejunal anslar düzeyinde hava-sıvı seviyesi tespit edildi.Bilgisayarlı tomografide sol üst kadranda bir araya toplanmış jejunal anslar dikkati çekmekte idi ve proksimaldeki anslarda dilatasyon ve artmış duvar kalınlığı izlenmekte idi.
Hasta acil serviste kliniğinin medikal tedavi ile rahatlamaması nedeniyle acil operasyona alındı.

Anahtar Kelimeler: Akut Batın, İleus, Paraduodenal Herni

Figur 1

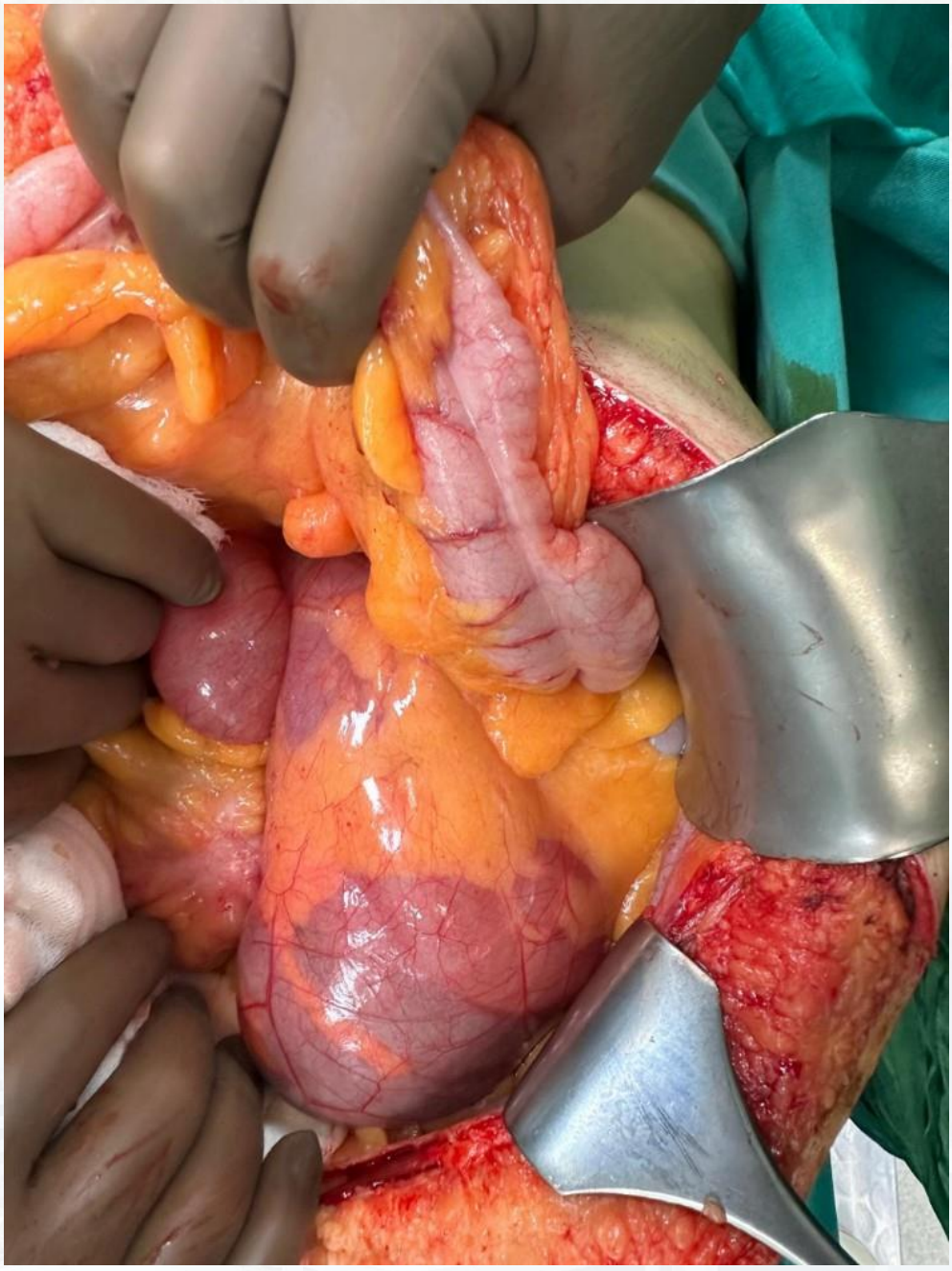

Batına açıldıktan sonra jejunal ansların herniye görünümü

Figur 2

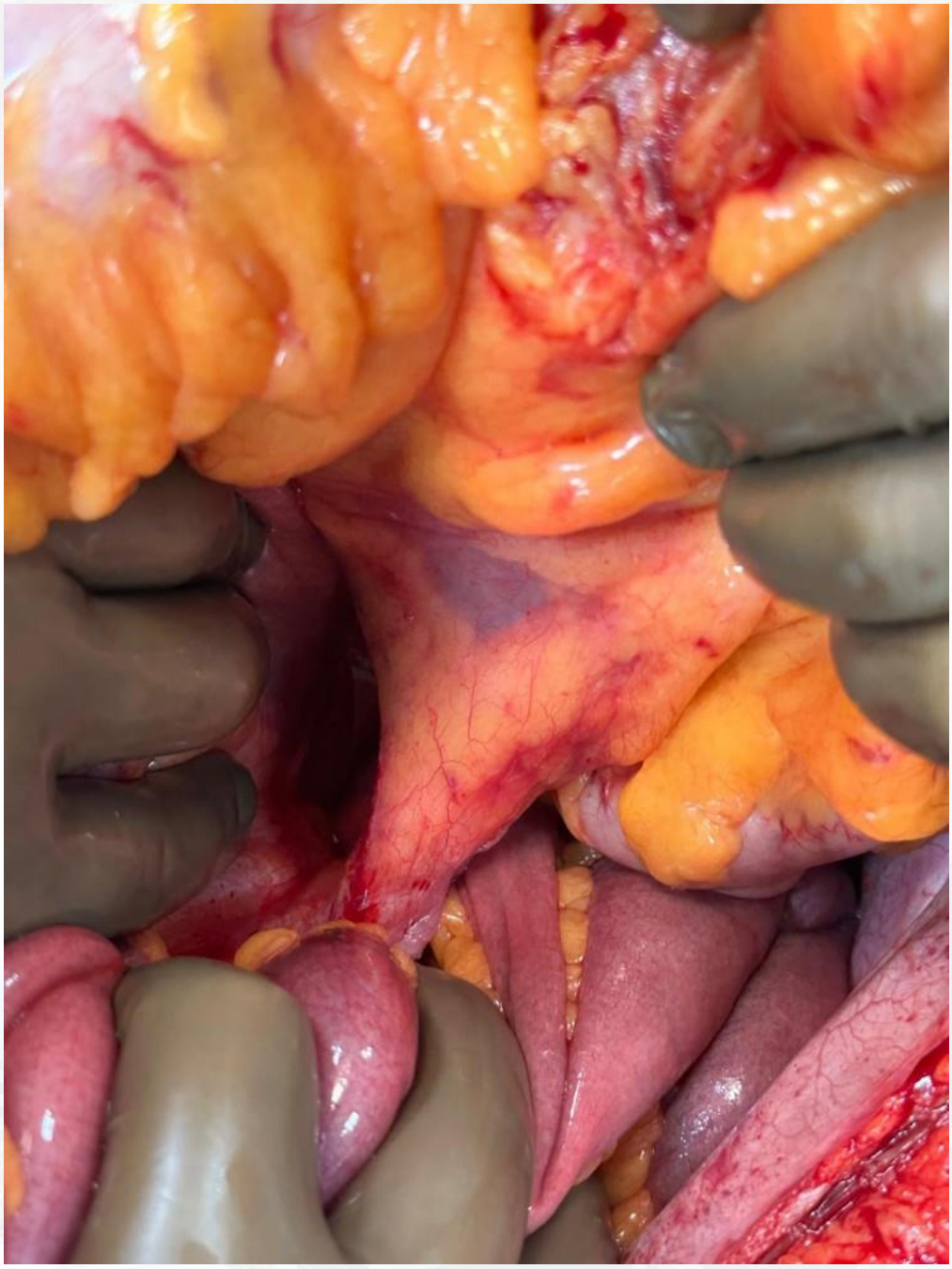

Herniye kesesinin boşaltılması

Resim 1

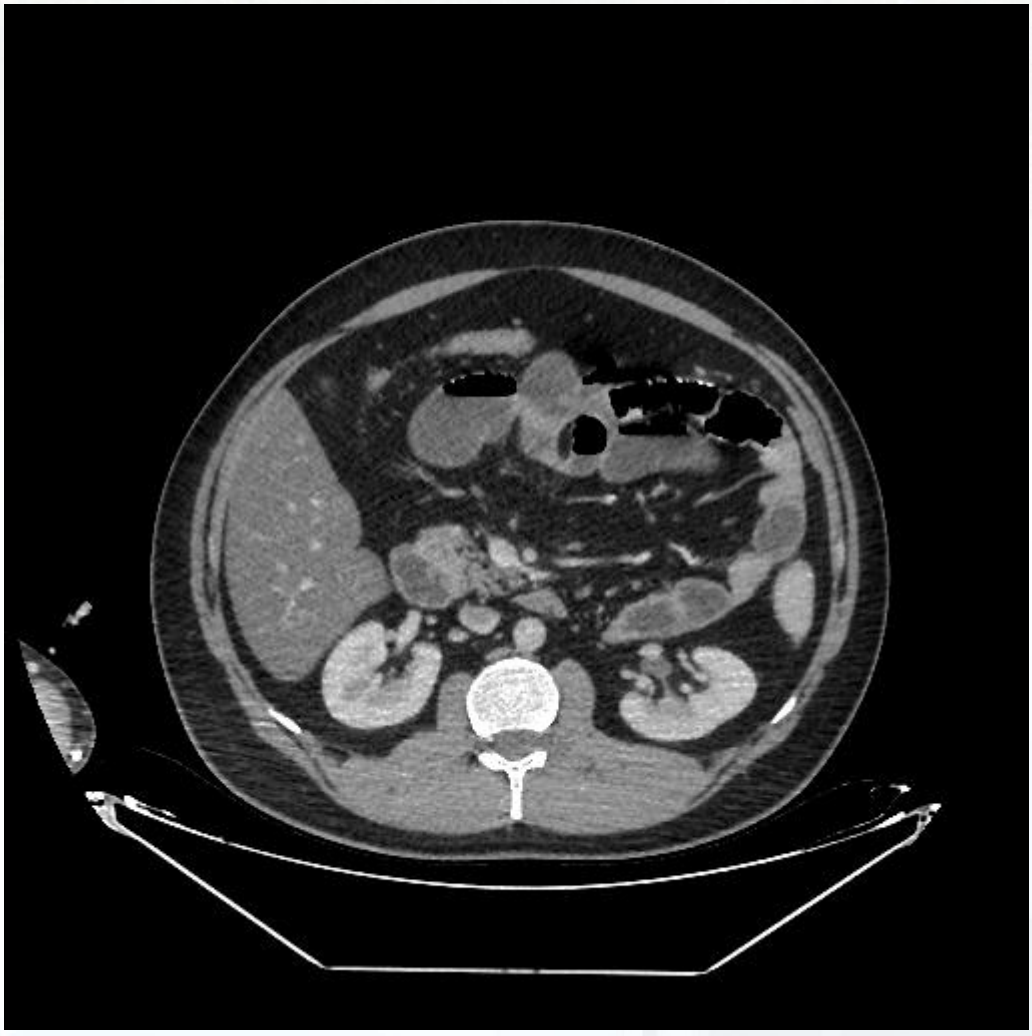

Sol üst kadranda kese benzeri görüntü oluşturan dilate sol paraduodenal alana herniye jejunal anslar mevcuttur. Jejunal ansların defekte doğru birleşmektedir

resim 3

Koronal BT kesiti. Bu hastada IMV varyasyonel olarak SMV proksimaline dökülüyor. Kese proksimal anteriorundan geçen IMV okla gösterildi.

P-3 DUODENAL GASTROİNTESTİNAL STROMAL TÜMÖR: NADİR BİR VAKA SUNUMU

*Aydın Aktaş[1], **Yunus Emre Topkaya[2]**, Özge Bozdemir Altınışık[2], Emine Mataraci[3]*
[1]s.B.Ü. Trabzon Tıp Fakültesi, Genel Cerrahi A.B.D., Gastroenterolojik Cerrahi Kliniği
[2]s.B.Ü. Trabzon Tıp Fakültesi, Genel Cerrahi A.B.D.
[3]s.B.Ü. Trabzon Tıp Fakültesi, Patoloji A.B.D.

Gastrointestinal stromal tümörler (GIST), gastrointestinal sistemin en yaygın mezenkimal tümörleridir ve genellikle mide ve ince bağırsakta görülür. Duodenal GIST'ler nadirdir ve tüm GIST'lerin %3-5'ini oluşturur. Bu tümörlerin cerrahi yönetimi, çevresel anatomik yapılarla olan ilişkileri nedeniyle zorluklar yaratabilir. Klinik olarak nonspesifik semptomlarla ortaya çıkabilirler ve tanı genellikle endoskopi, BT, MR ve biyopsi ile konur.

Bu vaka raporunda, 64 yaşında bir kadın hastada görülen nadir duodenal GIST olgusu sunulmuştur. Hastanın şikayetleri arasında presenkop, karın ağrısı ve bulantı yer almaktadır. Çekilen BT'de duodenumun 4. kıtasında 10x8 cm boyutunda bir kitle tespit edilmiştir. Yapılan cerrahi müdahale ile kitle duodenumdan eksize edilmiştir. Histopatolojik incelemede düşük grade, malignite riski yüksek bir GIST saptanmıştır.

Duodenal GIST'lerin cerrahisi zorluklar içerir ve postoperatif izlem gerektirir. Bu vaka, duodenal GIST'lerin cerrahi tedavisinde geniş cerrahi sınırların korunmasının önemini vurgulamakta ve multidisipliner yaklaşımın prognozda iyileşmeye katkı sağlayabileceğini göstermektedir.

Anahtar Kelimeler: Duodenal,Gastrointestinal,Gist,Stromal,

Şekil 1

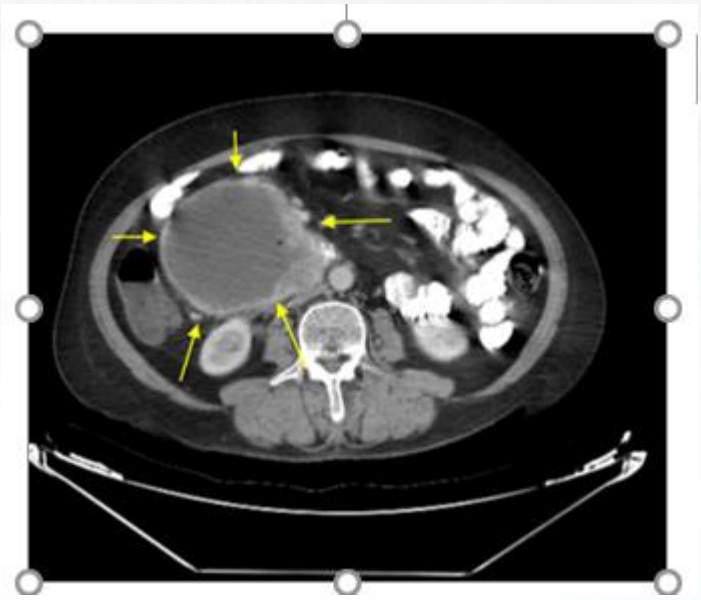

Duodenum 4. kıta duvarından çıkan 10x8 cm kitle

Şekil 2

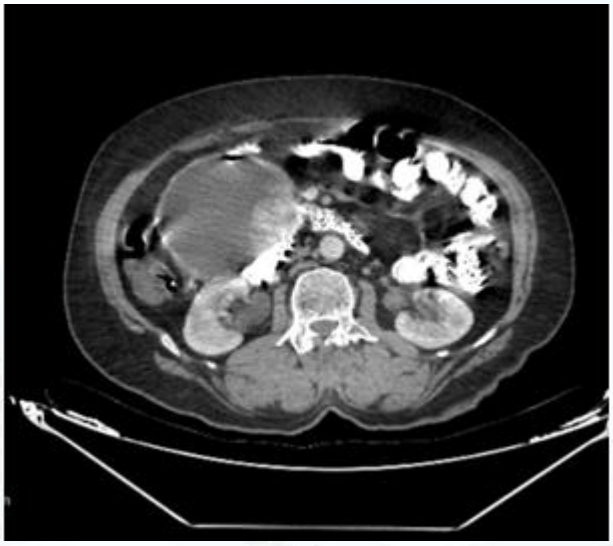

Çevre dokulara invazyon izlenmemektedir

Şekil 3

Kitlenin coronal düzlemde görünümü

Şekil 4

Kitlenin saggital düzlemde görünümü

AuthorToEditor: Saygılarımla...

Z EVENT

Adres: Kasap Sokak Eser İş Merkezi A Blok No:16/35,
Esentepe, Şişli, Istanbul, Turkey

+90 212 323 5100 +90 212 323 5100 info@zevent.com.tr

Address: Z Event Congress Services Kft., 1032 Budapest, Föld utca
53. pinceszint 1. Ajtó, Hungary

europe@zevent.com.tr

Budapeşte

www.zevent.com.tr

İstanbul